

IMAGERIE DES INFECTIONS  
PULMONAIRES DE LA PETITE  
ENFANCE

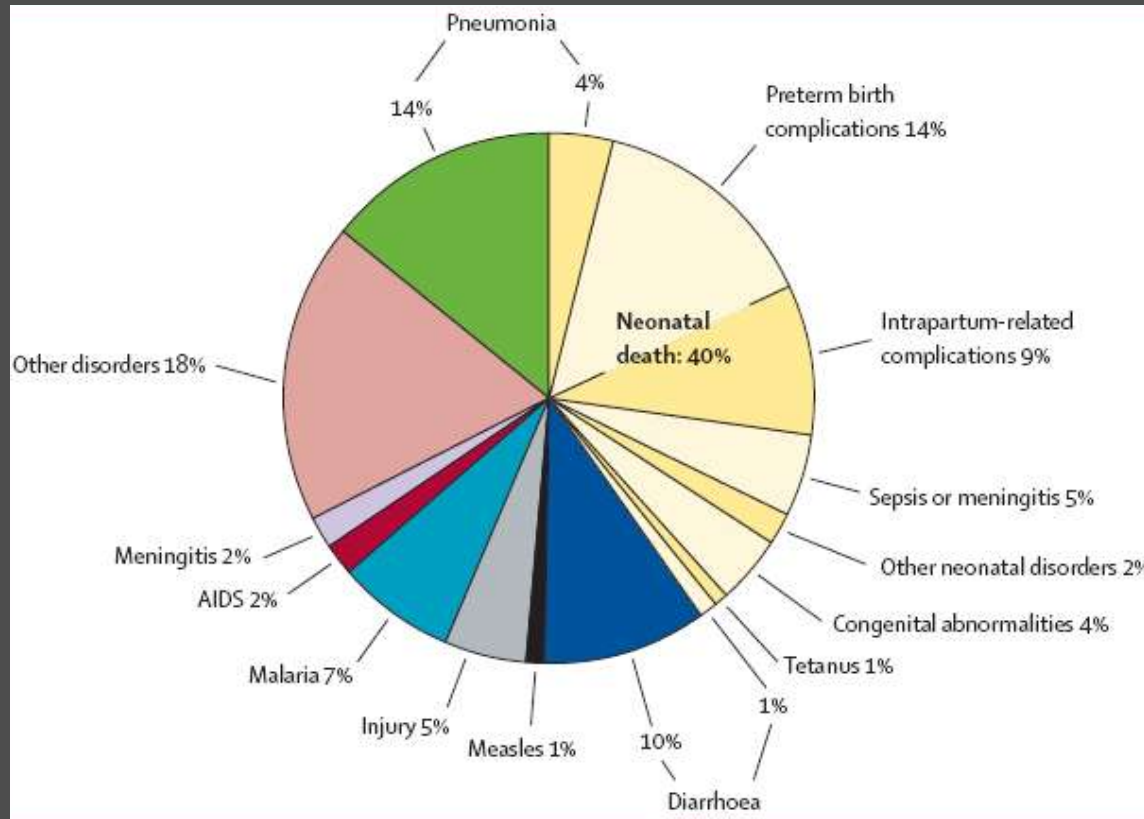
6EMES RENCONTRES  
PEDIATRIQUES DE TLEMCCEN

25-26 MAI 2012

# IMAGERIE DES INFECTIONS PULMONAIRES DE LA PETITE ENFANCE

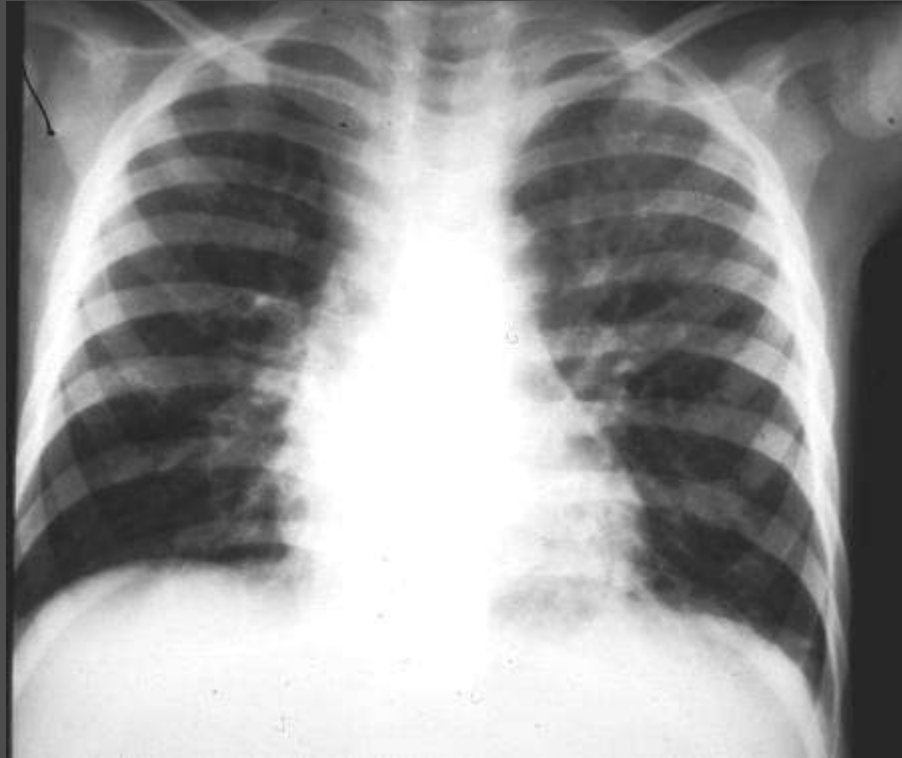
- Dr Tayeb Benharrats
- Pr Hubert Ducou Le Pointe
- Service d'imagerie médicale de l'hôpital  
TROUSSEAU PARIS

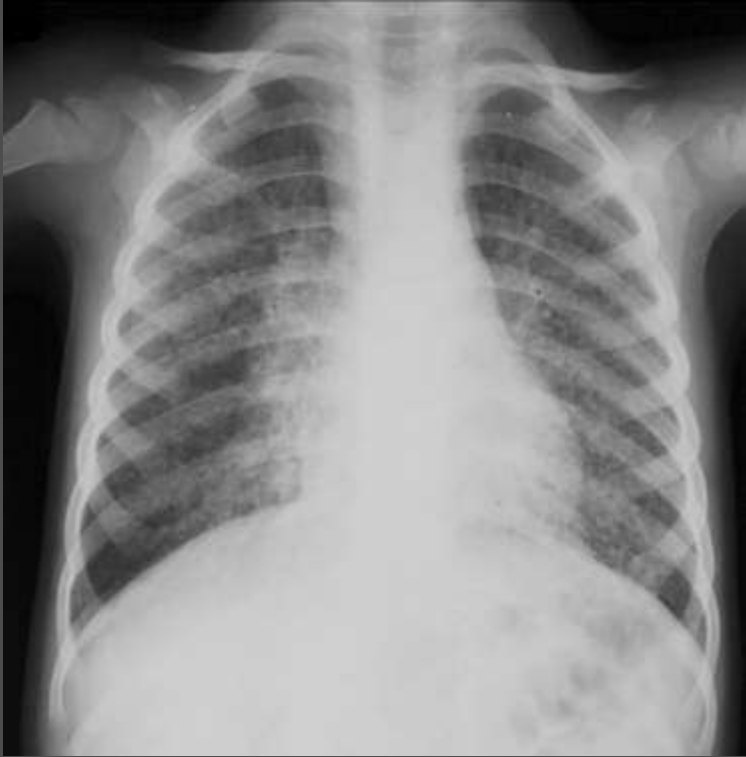# Global, regional, and national causes of child mortality: an updated systematic analysis for 2010 with time trends since 2000



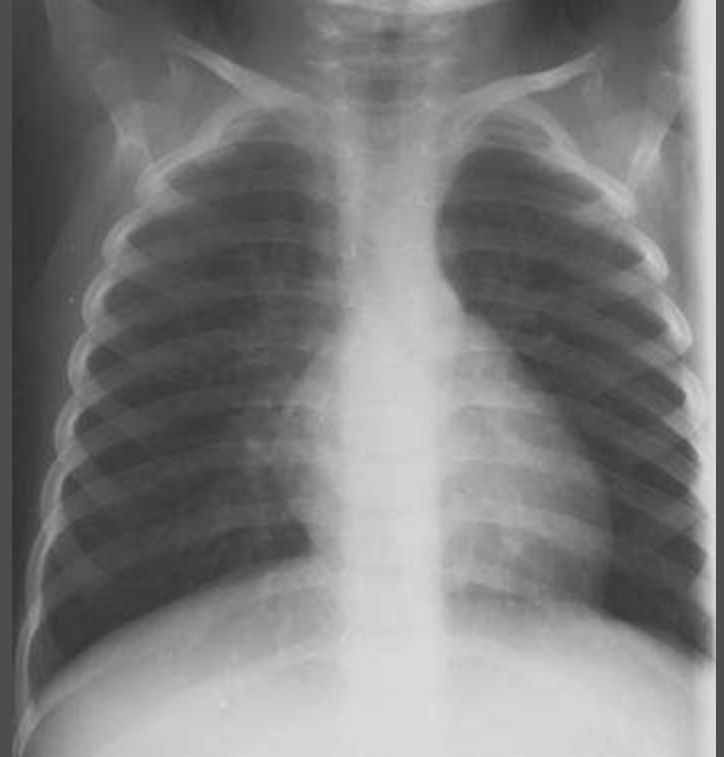- Pathologie fréquente  
nombreuses radiographies de thorax
- Nombreux organismes :
  - Virus : bronchiolite, bronchite,  
bronchopneumonie
  - Bactérie : pneumonie et  
broncho- pneumonie

# INFECTIONS VIRALES

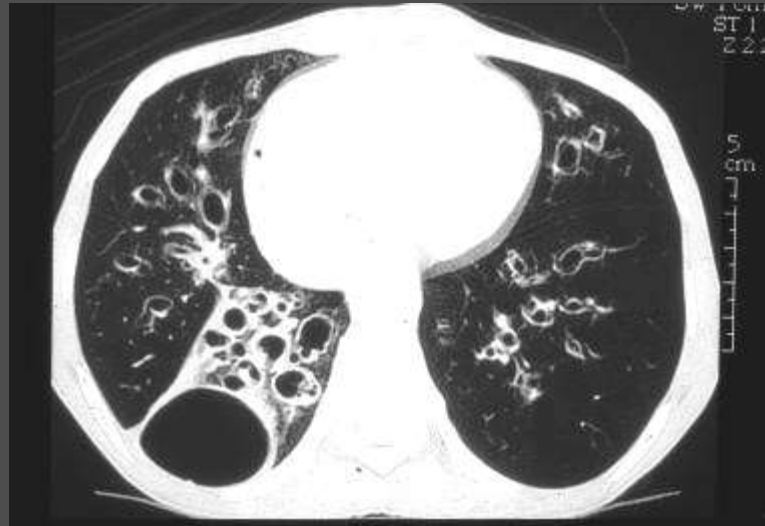
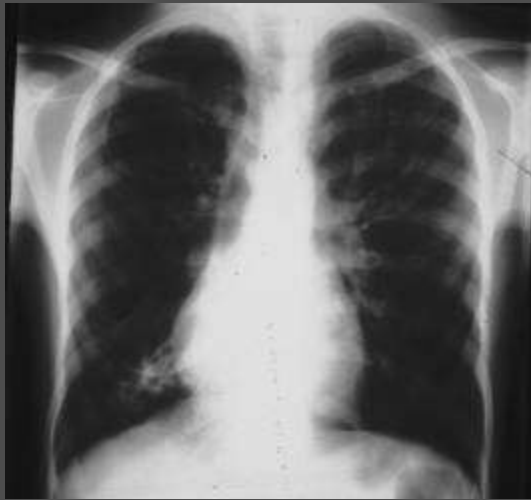


J 1

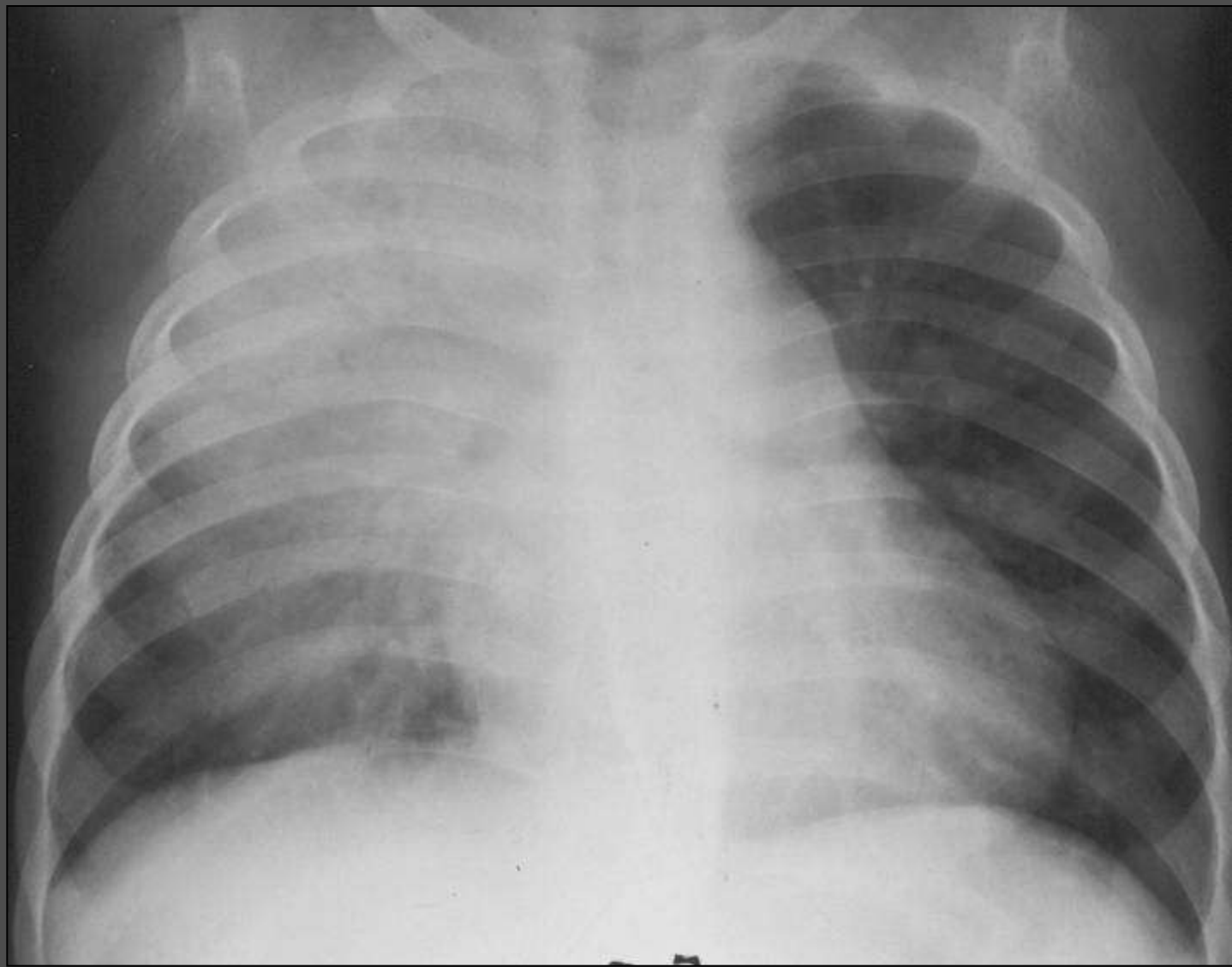


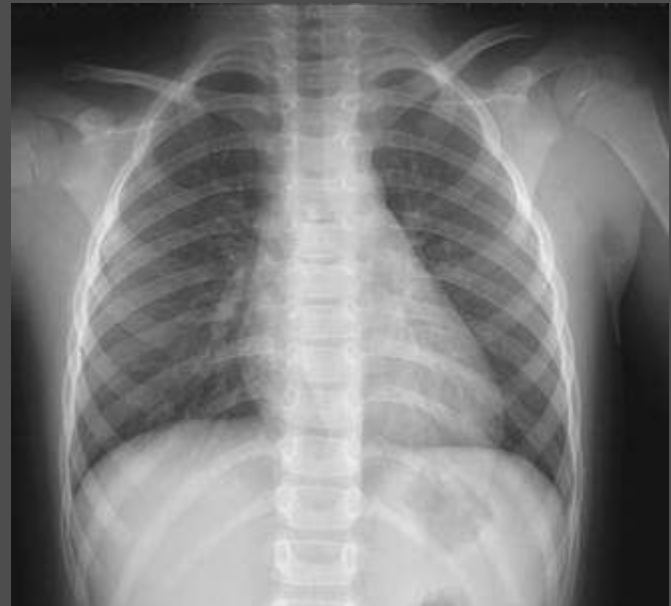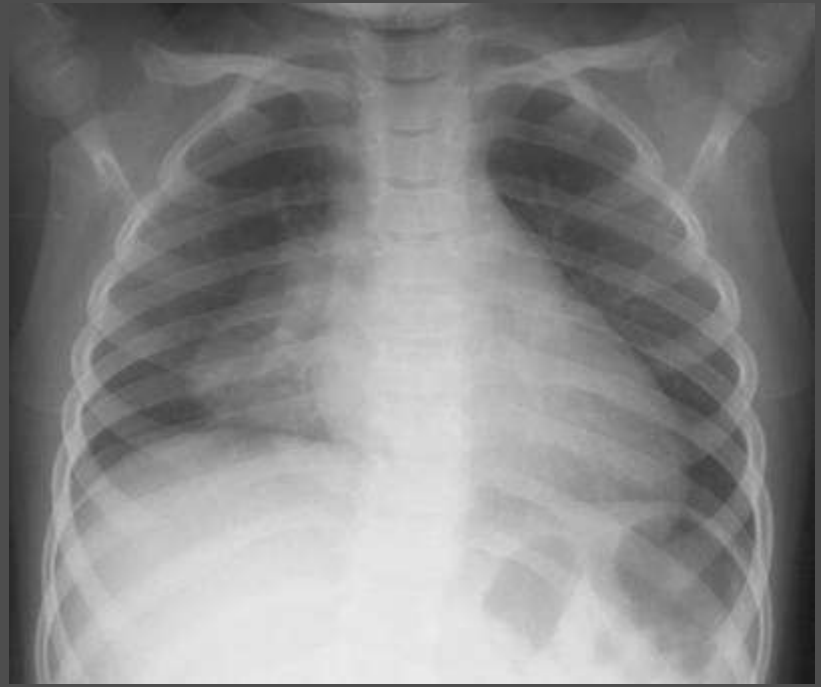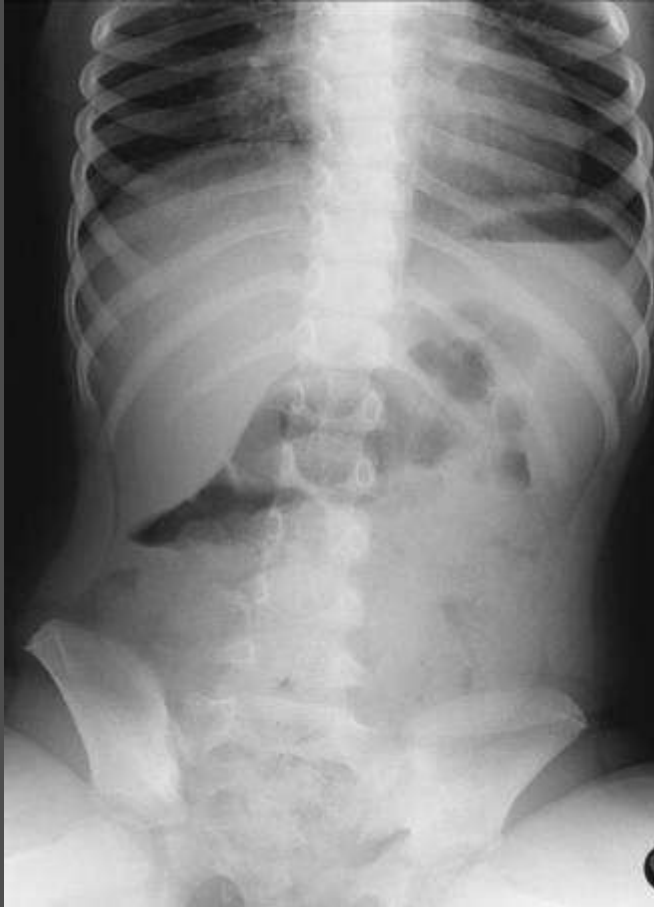J 10

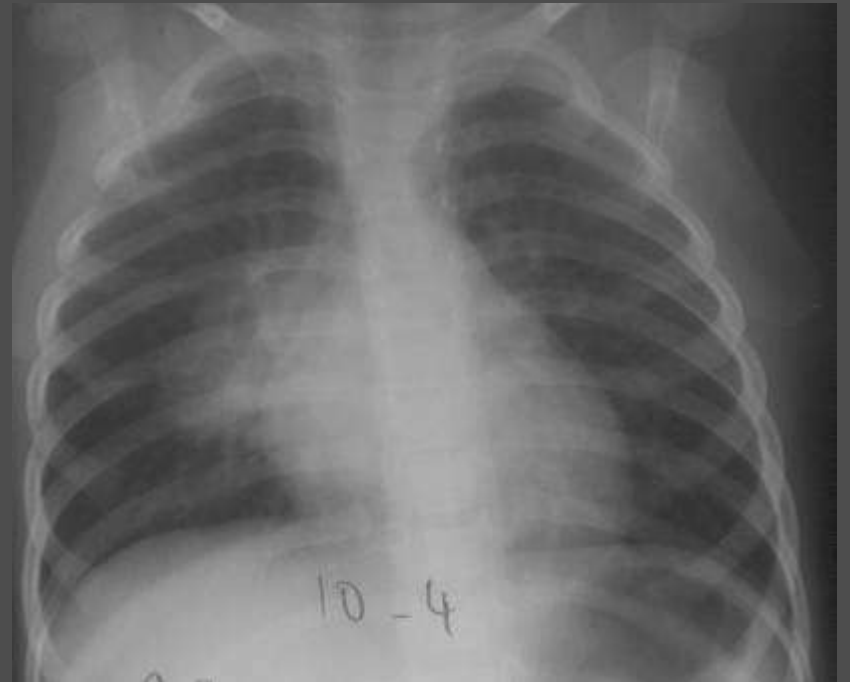
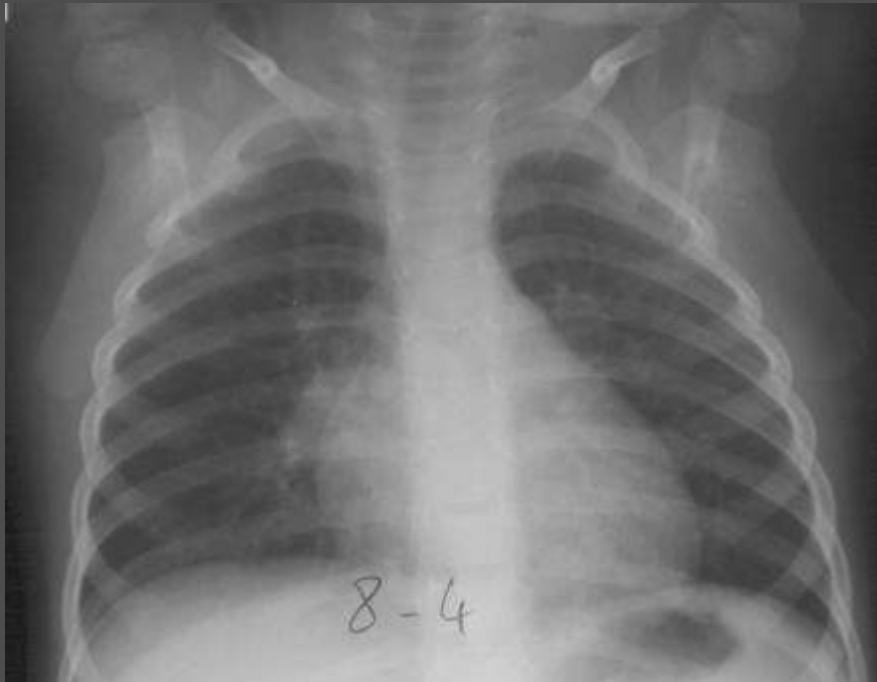


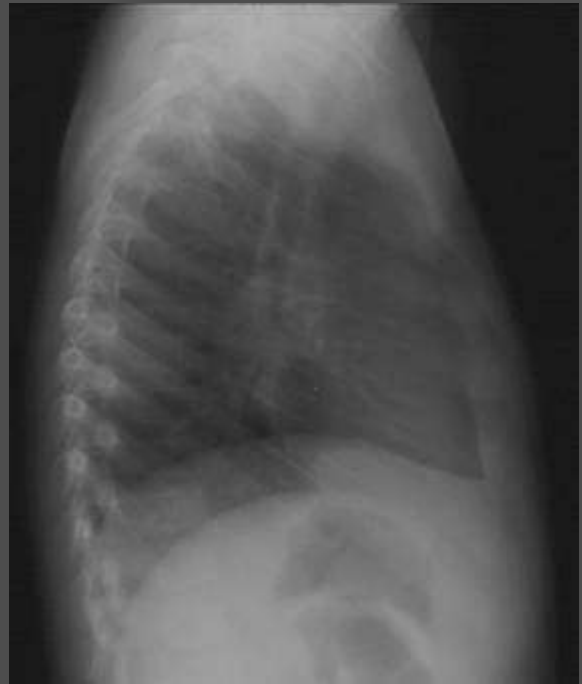
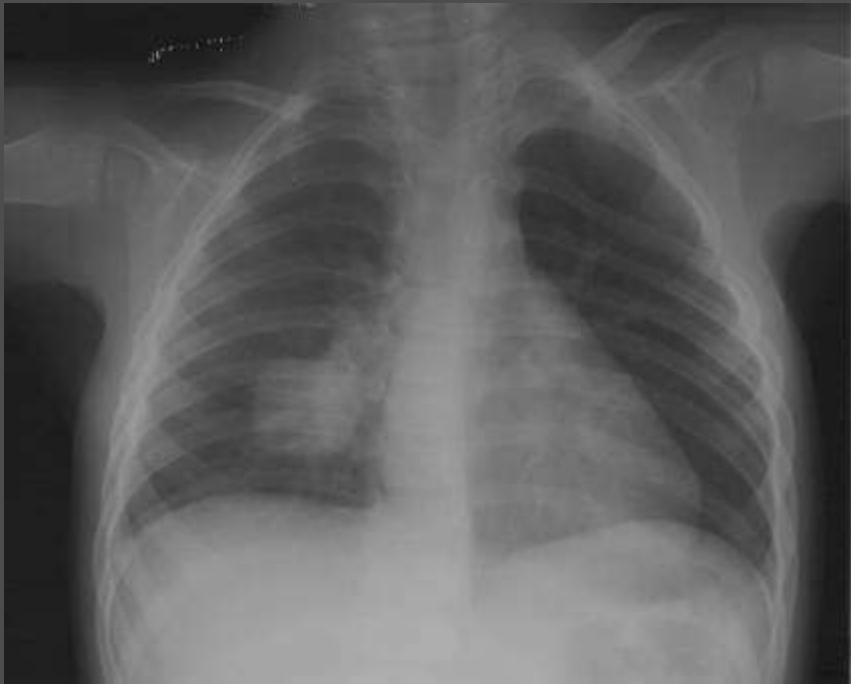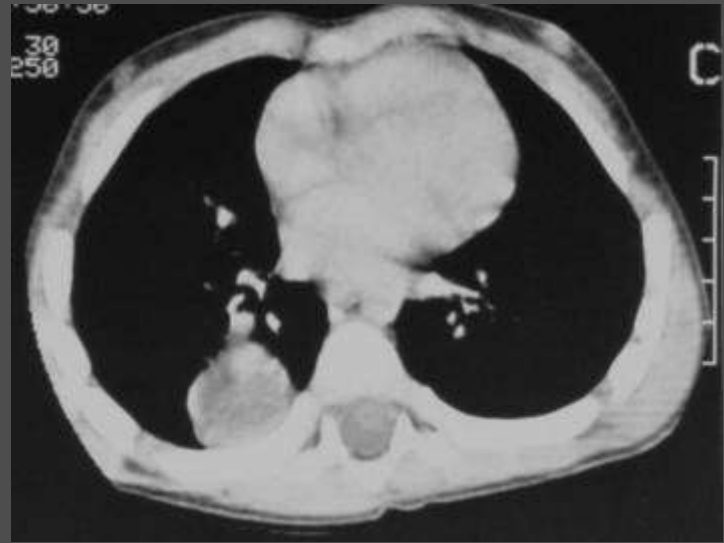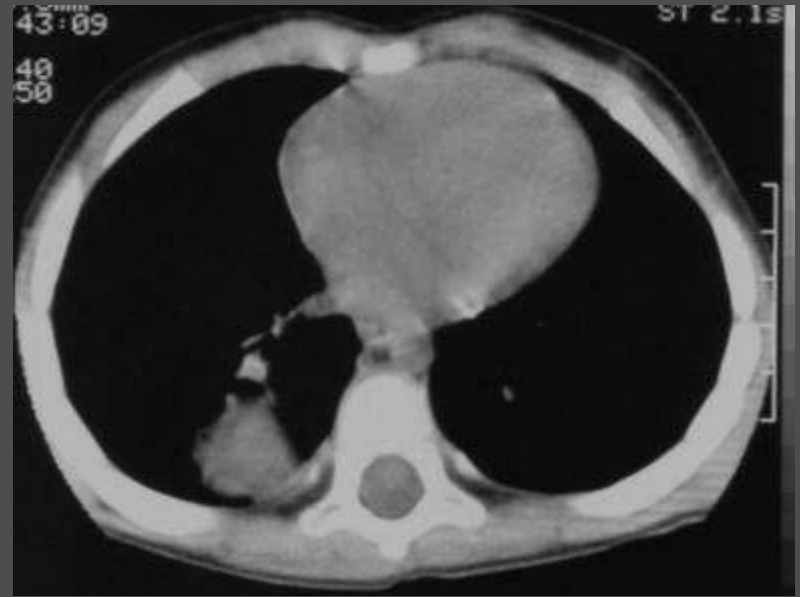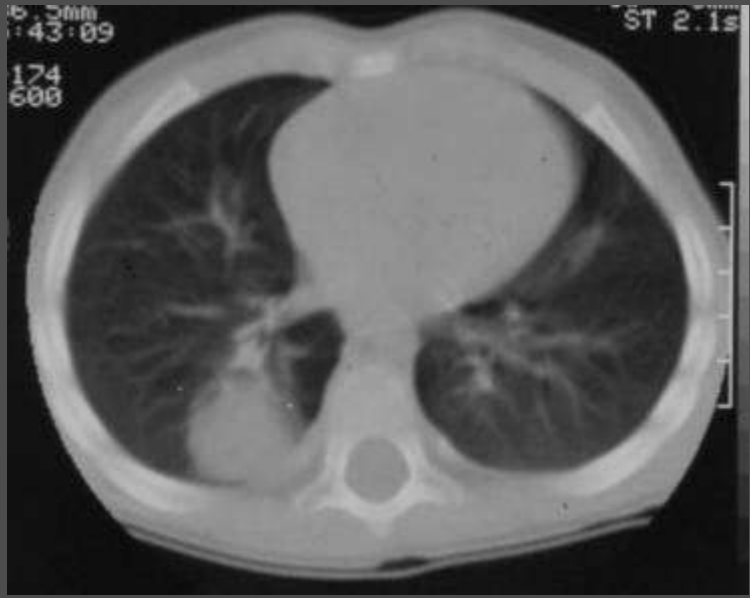**PNEUMOPATHIE A GERMES  
« BANALS »**

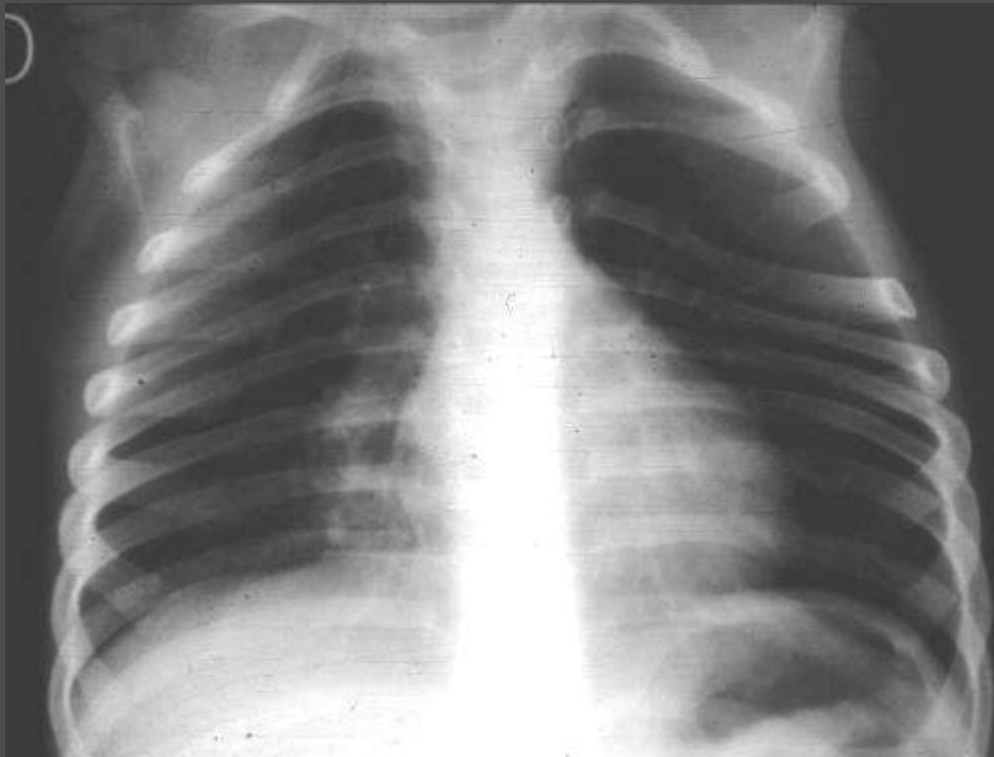










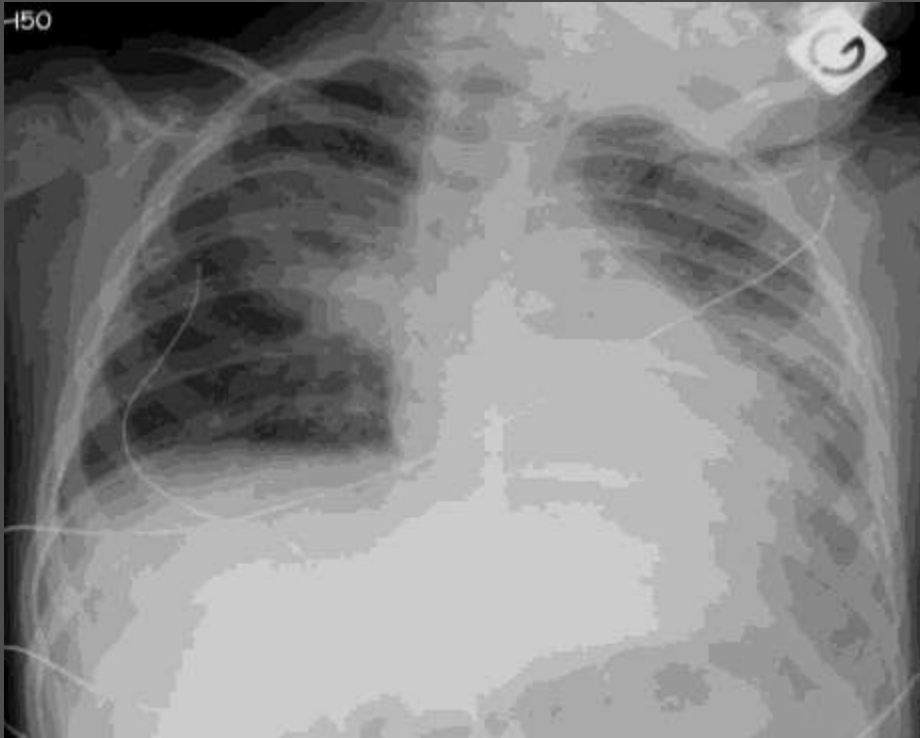


# Pneumonie à mycoplasme

- Contexte épidémique.
- Age: enfants > 3 ans.
- Début progressif, fièvre >39°.
- Signes respiratoires: tachypnée, Sx de lutte, toux paroxystique, râles crépitants, ronchi.
- Signes extra-respiratoires: asthénie, éruption cutanée.
- Bonne tolérance.



Maylis, 2 ans.



Pneumologie pour dyspnée fébrile.

Examen clinique :

Fièvre à 39,7° bien tolérée.

Polypnée+ signes de lutte  
respiratoire.

Auscultation pulmonaire: râles  
crépitants.

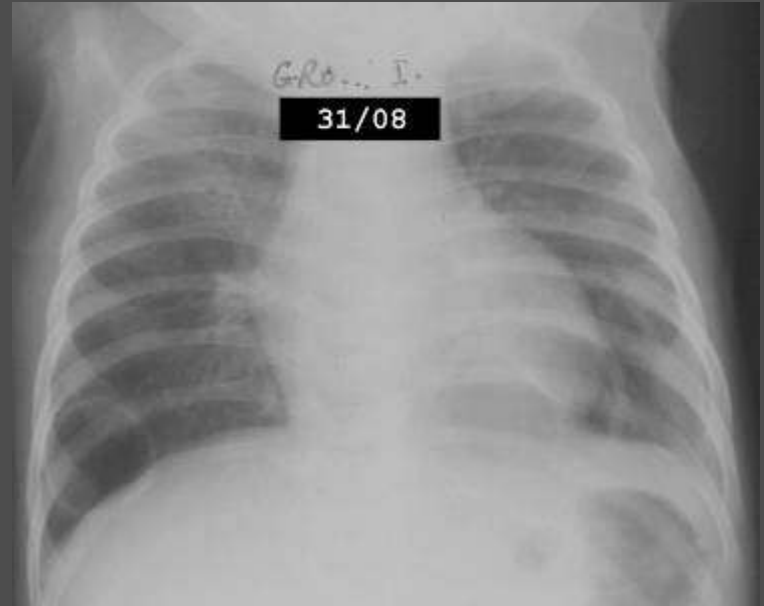
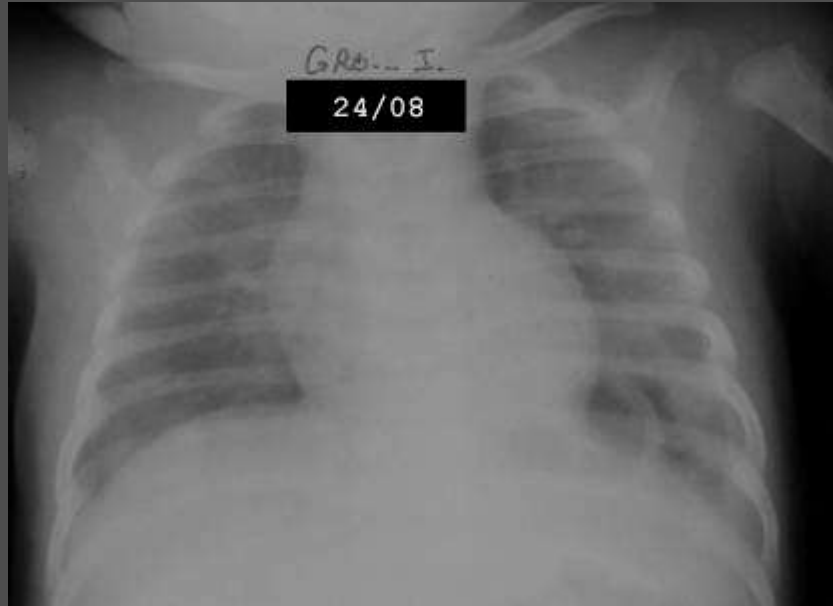
Bilan biologique:

Hyperleucocytose à PNN.

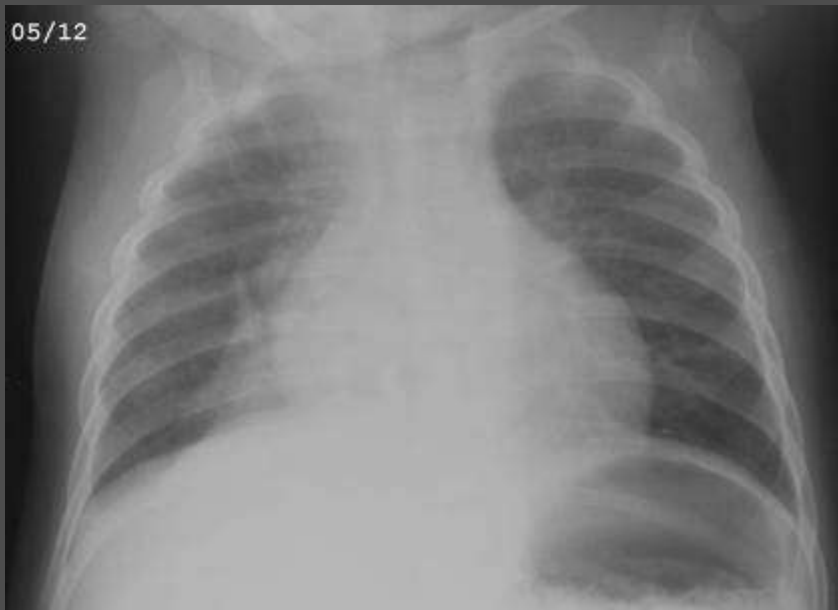
# Aspects radiologiques

- Opacité alvéolaire systématisée (diagnostic différentiel avec le pneumocoque) ou à limites floues avec bronchogramme aérien en son sein.
- Aspect d'infiltrat diffus bilatéral, lobaire ou segmentaire (diagnostic différentiel avec une pneumonie virale).
- ADP hilaires (diagnostic différentiel avec la tuberculose).
- Un épanchement pleural peut être associé.

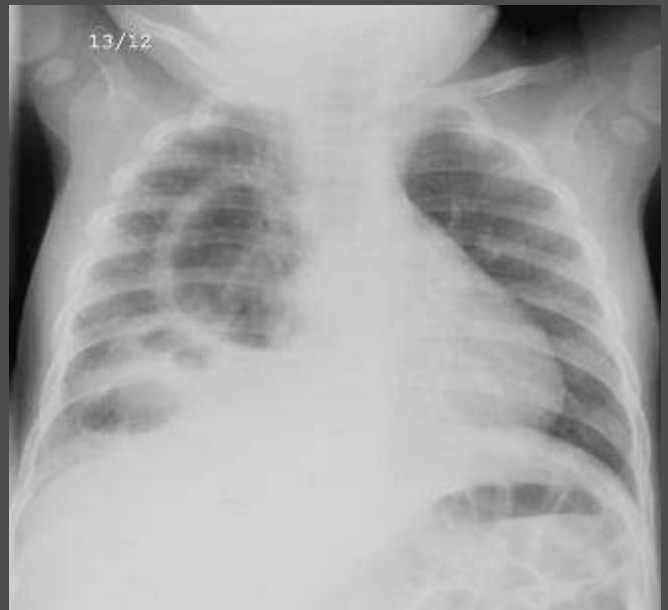# STAPHYLOCOCCIE PLEUROPULMONAIRE

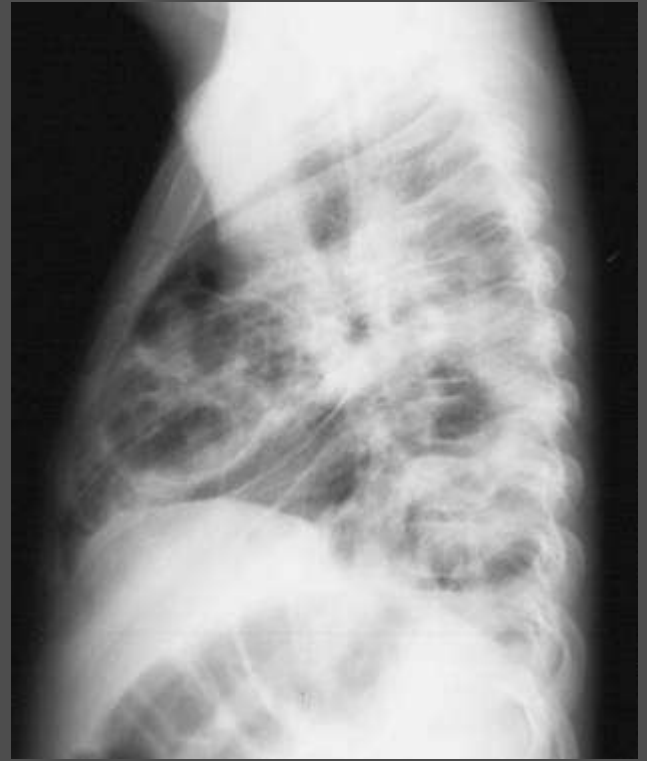
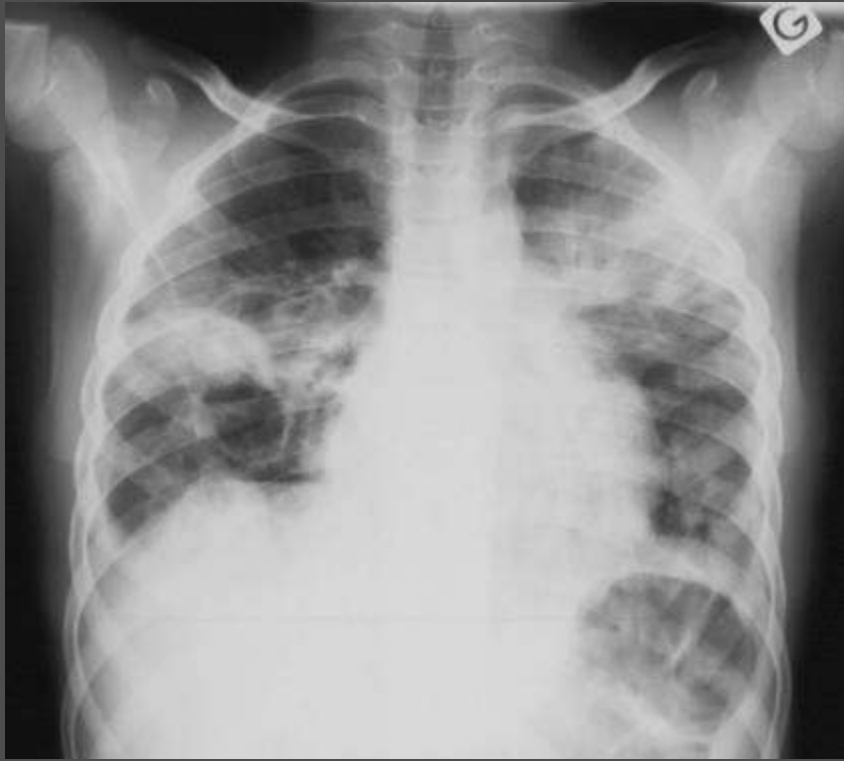
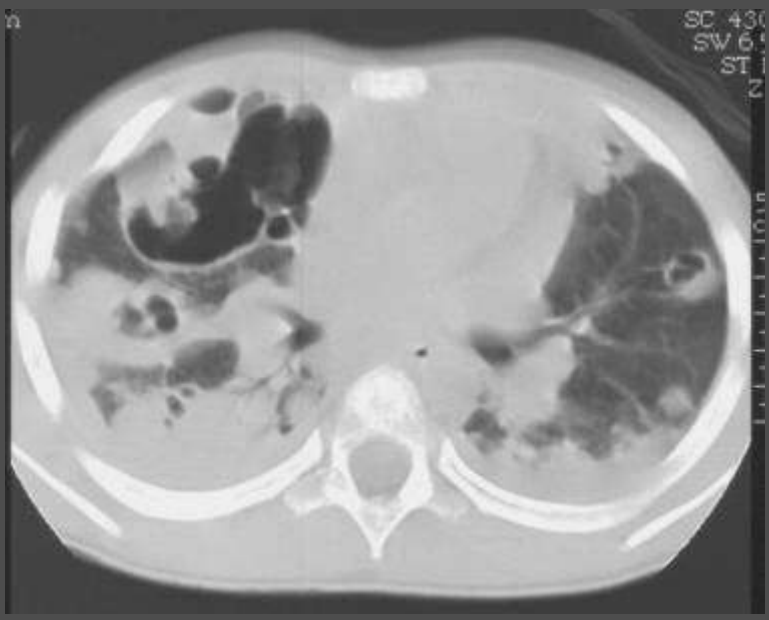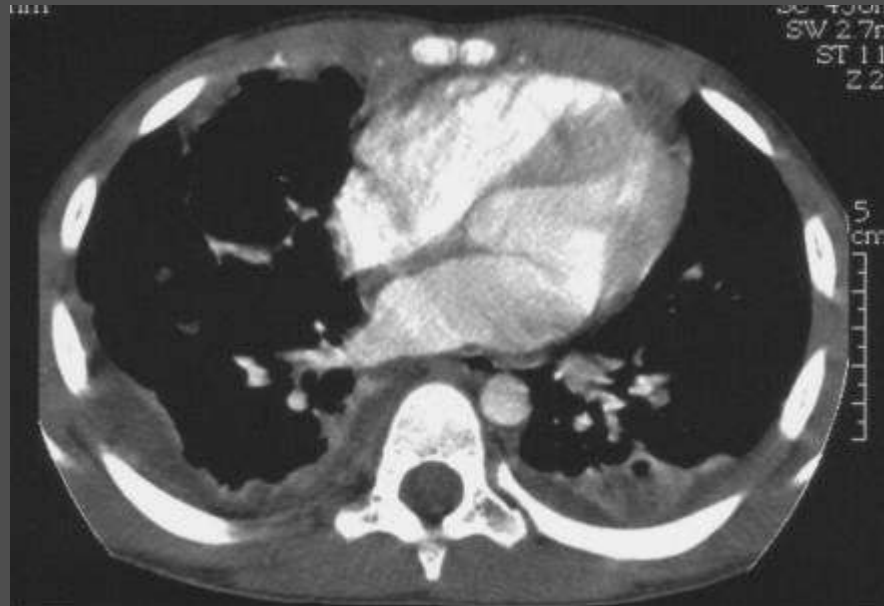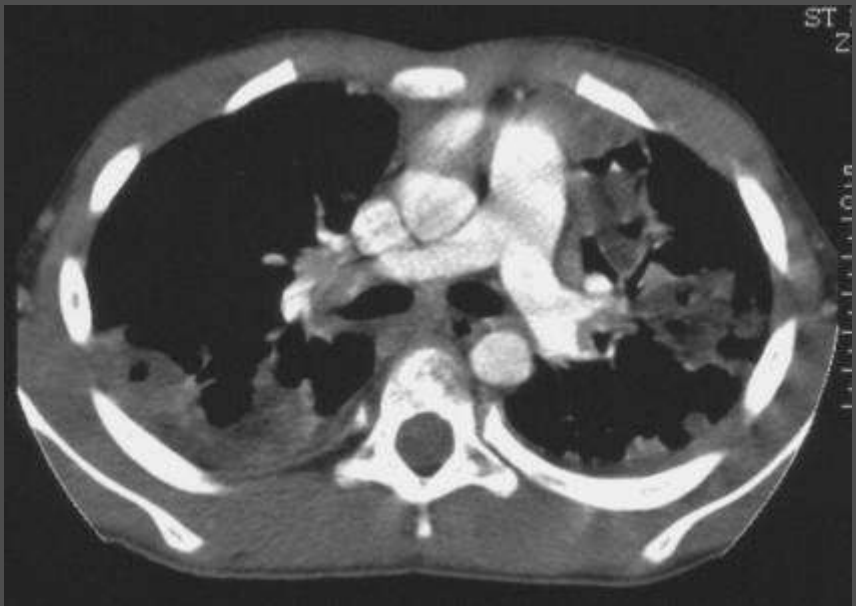
05/12

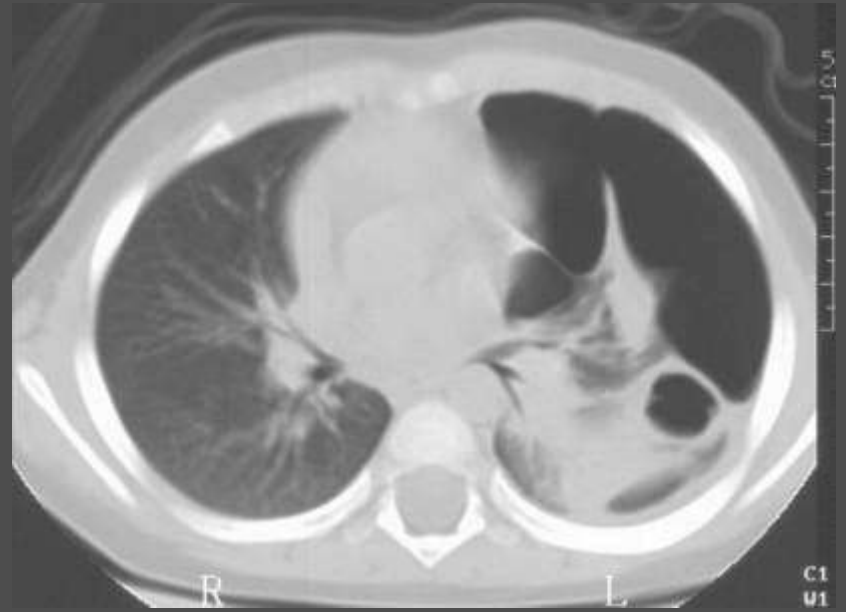
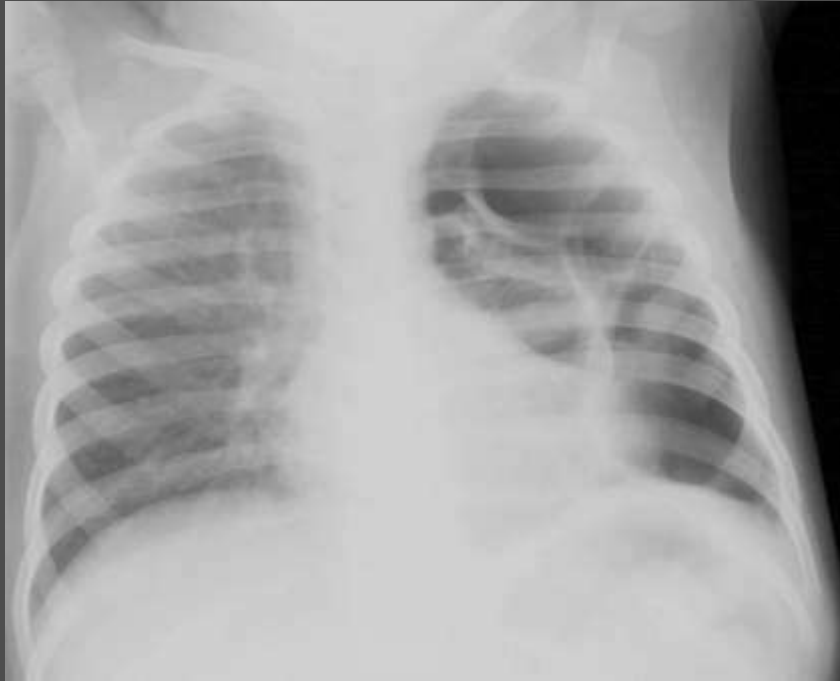


13/12







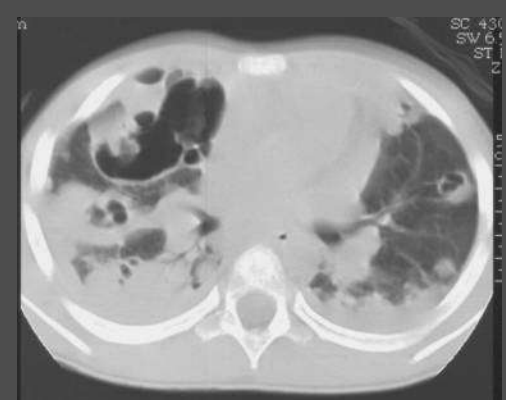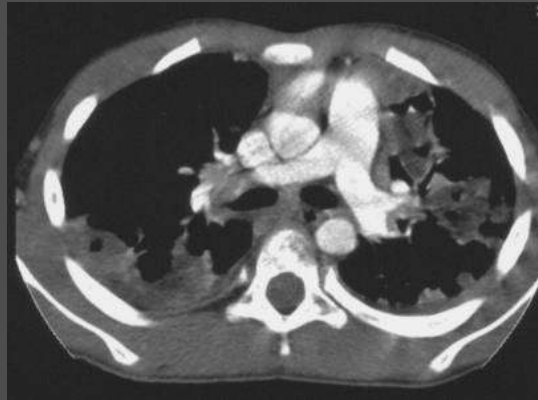

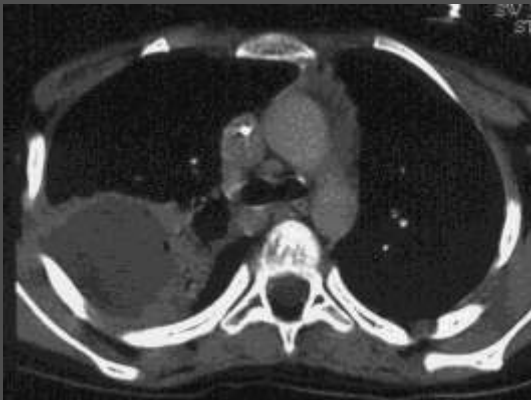


**ABCÈS DU POUMON  
OU  
SURINFECTION D'UNE  
MALFORMATION ?**

# Abcès du poumon

- Les abcès pulmonaires sont des cavités à parois épaisses d'au moins deux centimètres de diamètre qui contiennent du pus.
- Abcès du poumon primitif et secondaire (inhalation, immunosuppression, infection systémique)
- Entité rare (20 cas d'abcès primitifs en 11 ans)



# Malformations surinfectées

Entité réputée classiquement plus fréquente que l'abcès primitif.

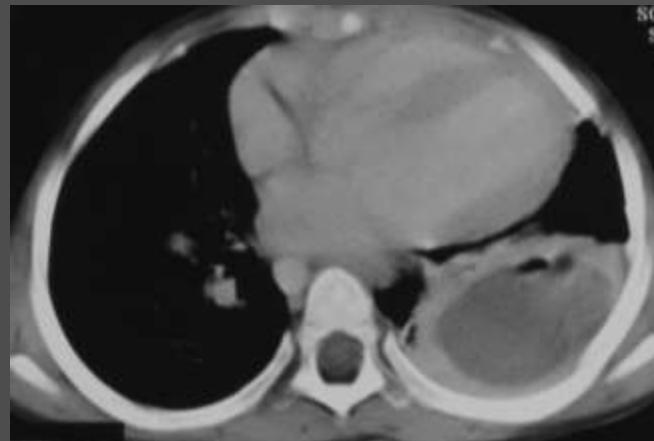
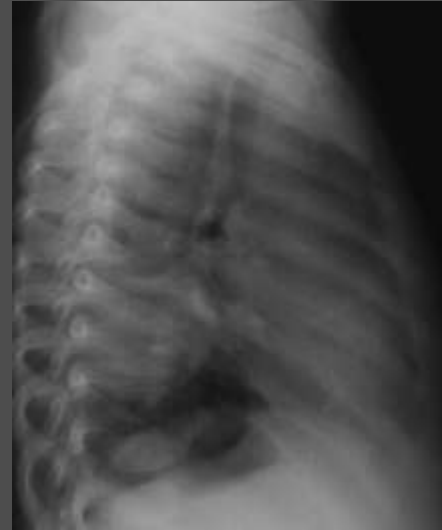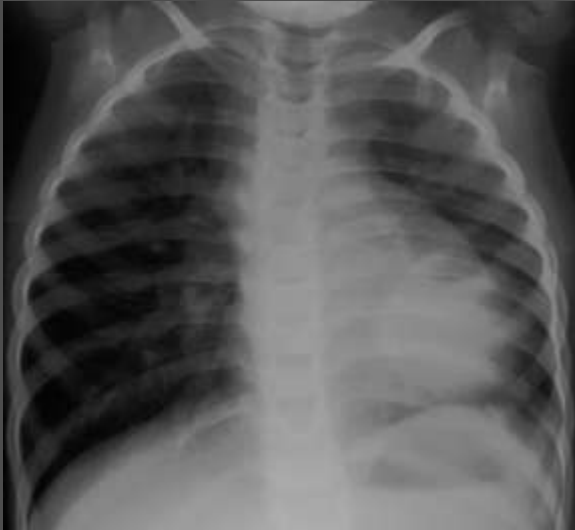Dans les 11 années revues 5 cas

Rôle du diagnostic prénatal et de la chirurgie précoce ?

Des questions...quelques propositions, mais surtout une discussion

- Quelle imagerie réaliser au diagnostic ?
- Peut-on différencier facilement les entités par l'imagerie ?
- Quand et comment suivre en imagerie ?
- Quel traitement? Le drainage percutané a-t-il encore sa place ?

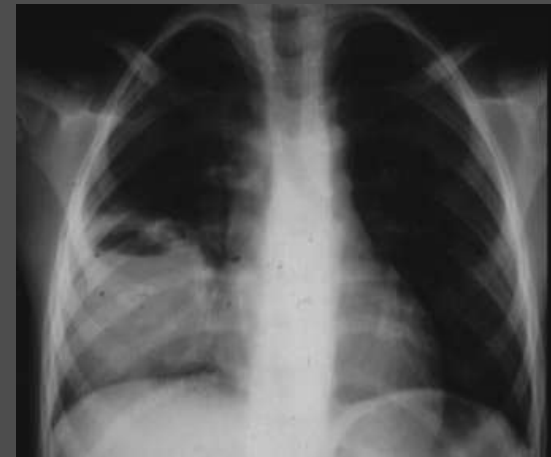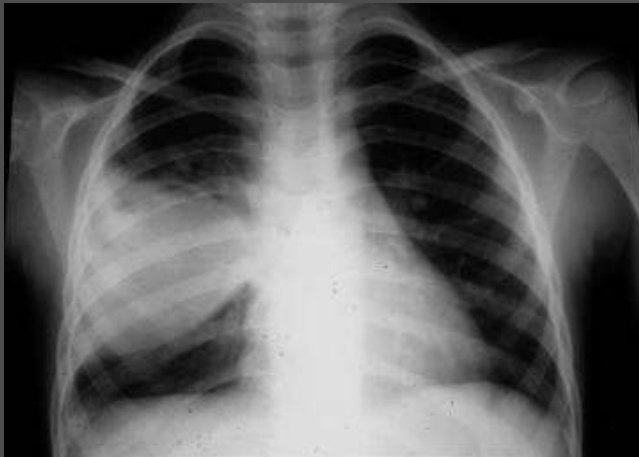# QUELLE IMAGERIE AU DIAGNOSTIC ?



La radiographie simple peut suffire au diagnostic.

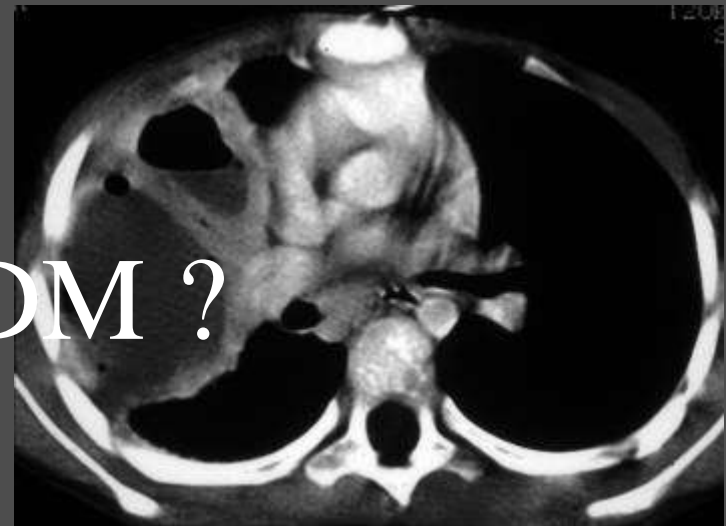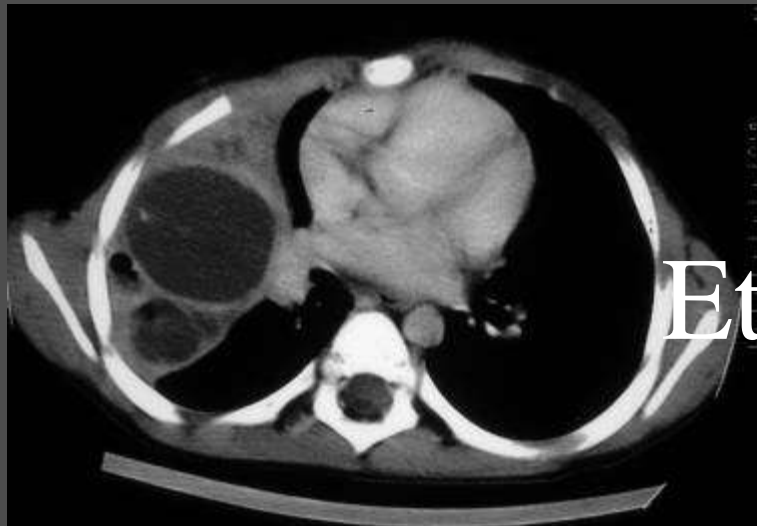
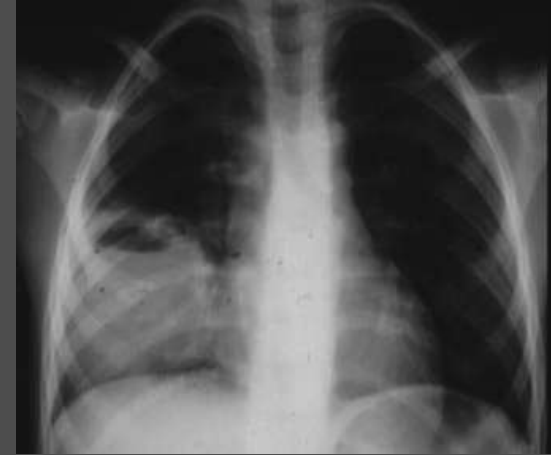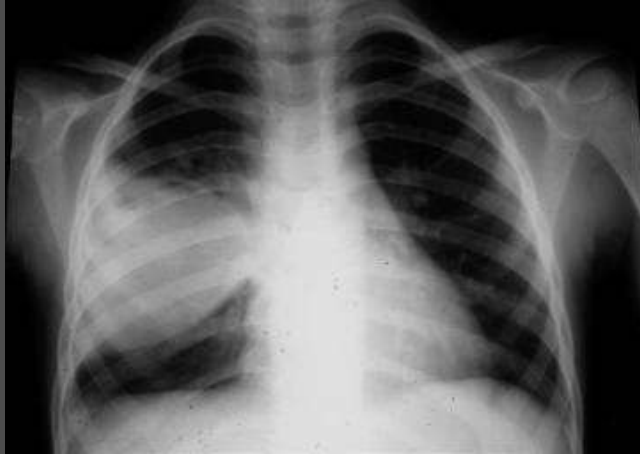Permet-elle de différencier abcès et malformation surinfectée ?

# ABCÈS PULMONAIRE OU MALFORMATION SURINFECTÉE



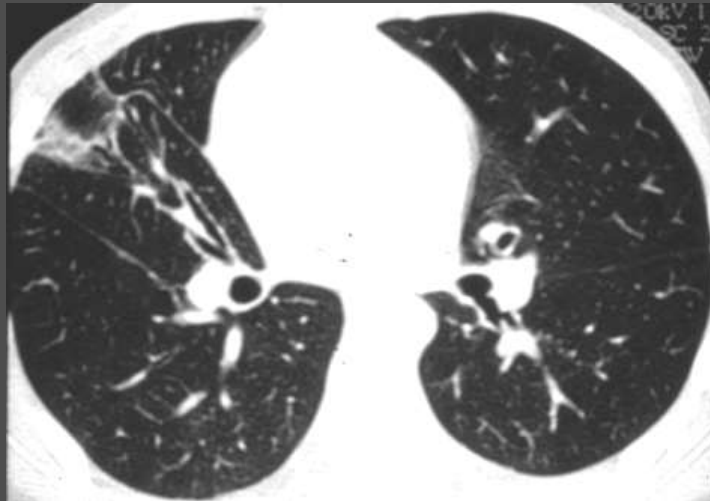
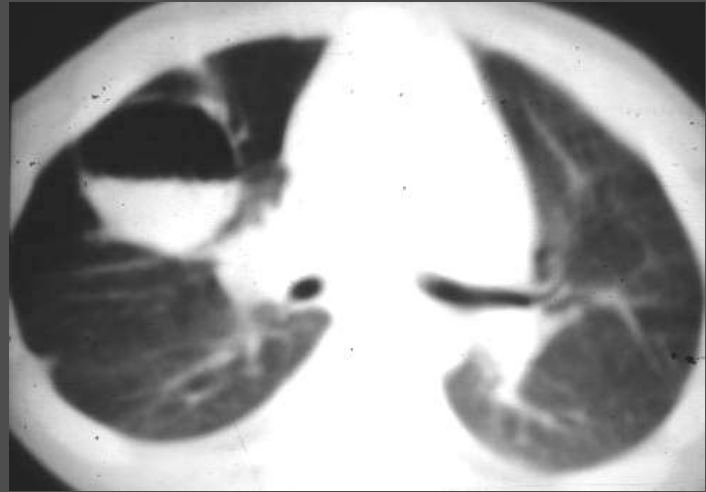
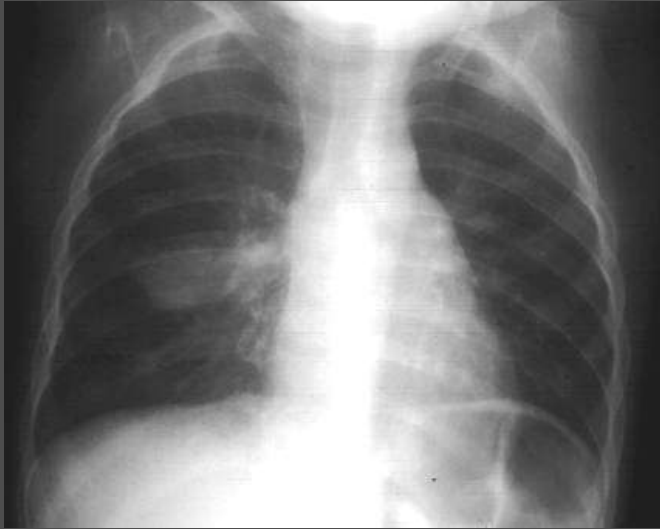
La radiographie simple ne suffit pas !

# ABCÈS PULMONAIRE OU MALFORMATION SURINFECTÉE



Et la TDM ?





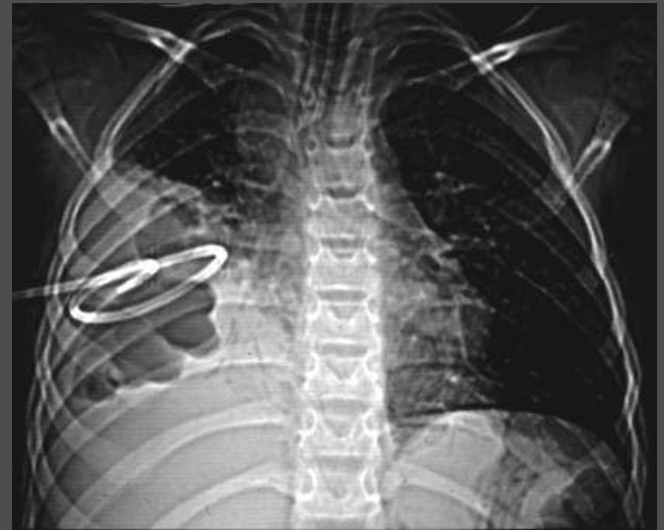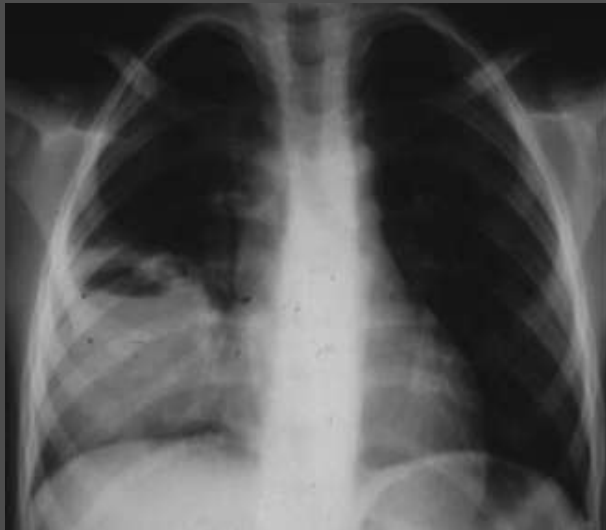
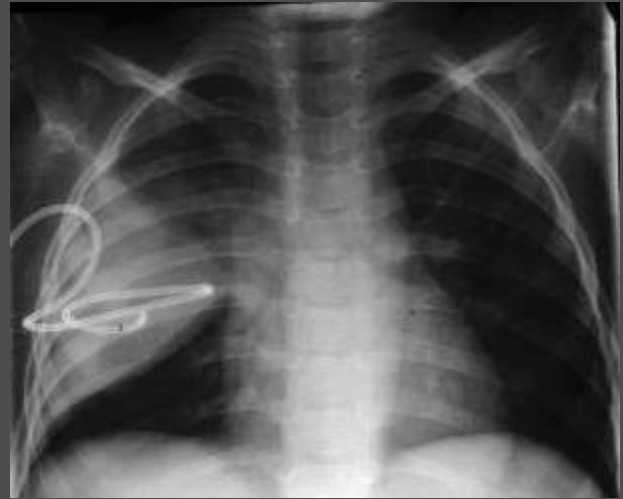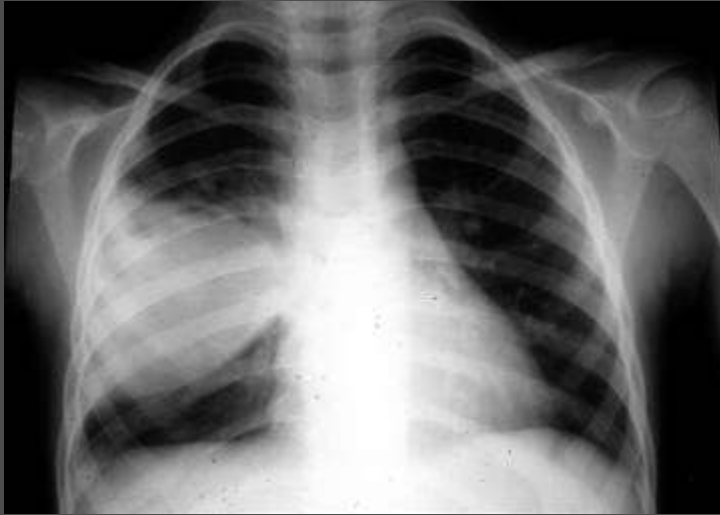La TDM précoce n'apporte pas  
d'éléments déterminants pour  
différencier les deux entité

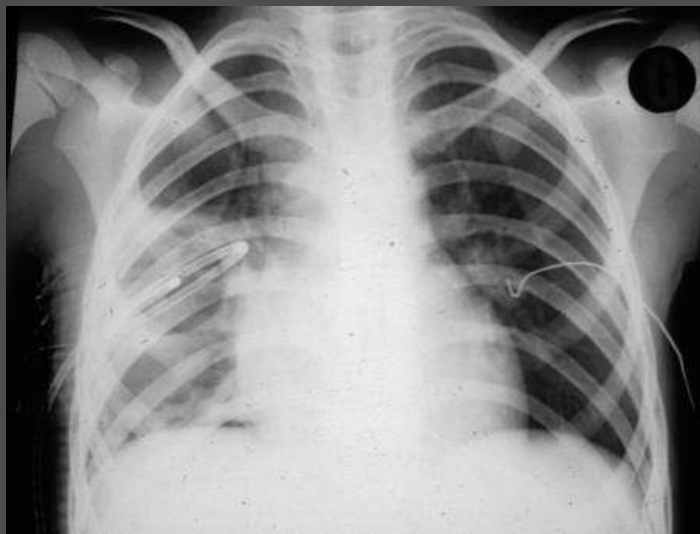
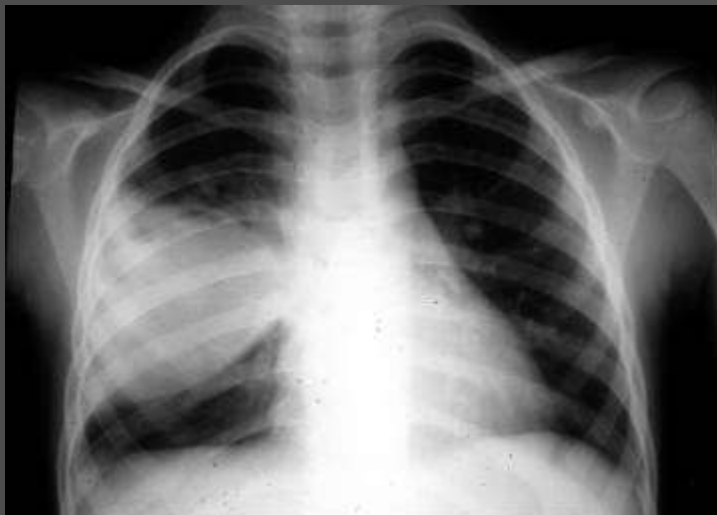Intérêt de l'examen tardif (4 à 6 mois)

# Le traitement (il y a quelques années)

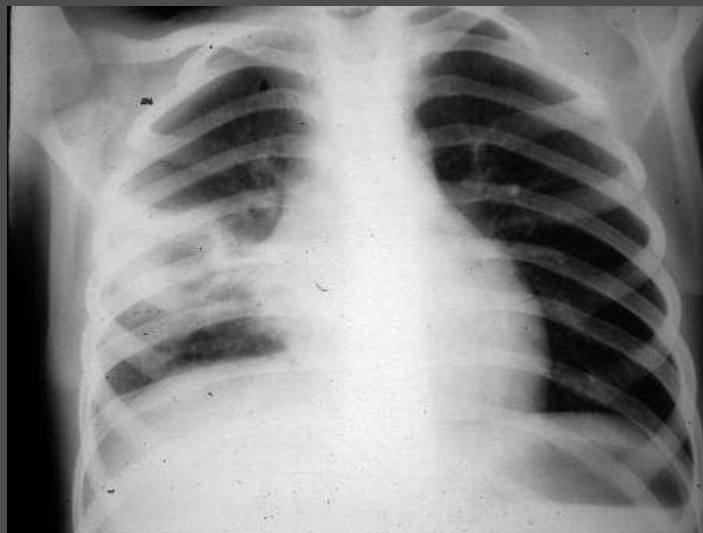
- Médical (15 jours à 3 semaines IV)
- Drainage percutané.
- Chirurgie précoce (pas de chirurgie précoce dans ces 15 dernières années)

Drainage percutané (altération de l'état général et fièvre élevée résistant après 5 jours de traitement, augmentation de la taille de l'abcès sous traitement).





Après 3j



Après 10 j

Le traitement percutané semblait  
utile mais ...

la durée d'hospitalisation n'était pas  
plus courte.

N. 2ans.

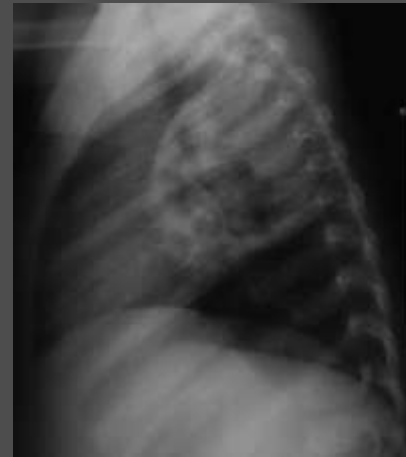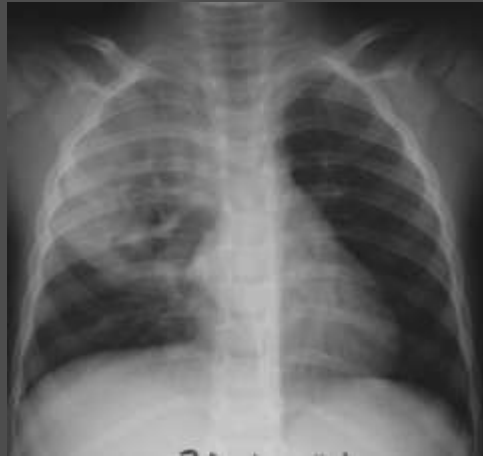Le 17/04 fièvre à 40°C. Diagnostic de pharyngite. Apyrétique le 18/04.

Le 21 reprise de la fièvre (diarrhée et vomissements)

Le 25/04 diagnostic de laryngite (mis sous amoxicilline et célestène)

Le 30/04 Majoration de la toux, persistance d'une fébricule (38°C)

30/04



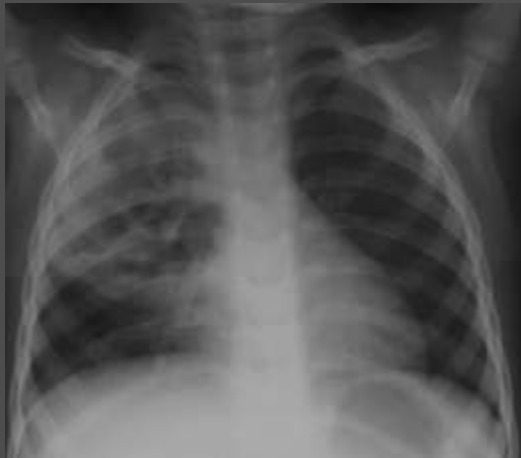GB 29600  $10^6/l$ , CRP 124



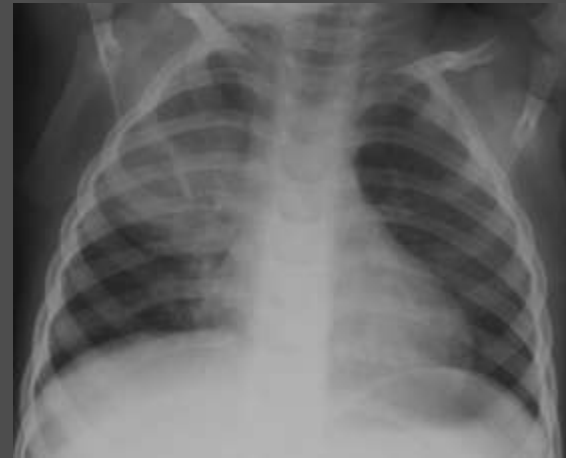Triple antibiothérapie IV (Céfotaxime, fosfomycine, métronidazole) pendant 15 jours.

Apyrétique le 06/05. CRP à 19 le 09/05

05/05

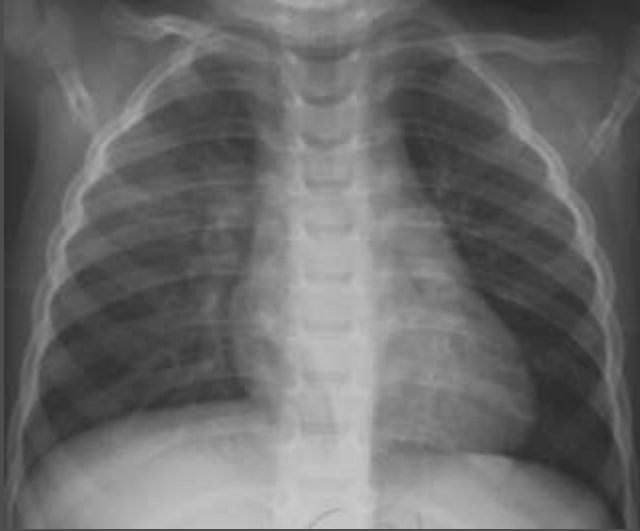

10/05

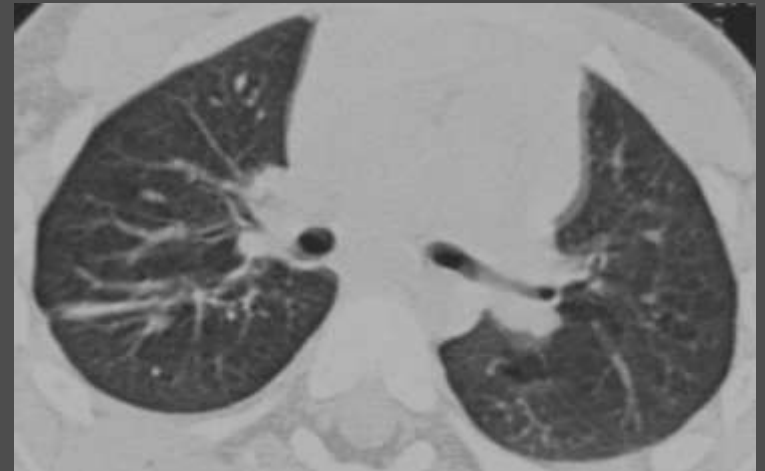
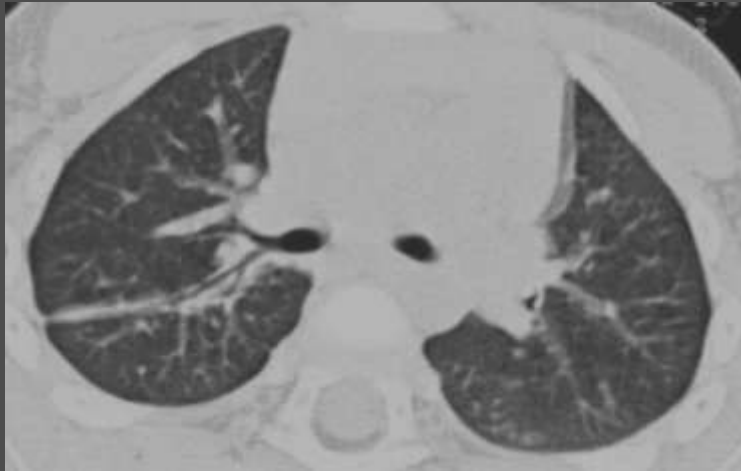
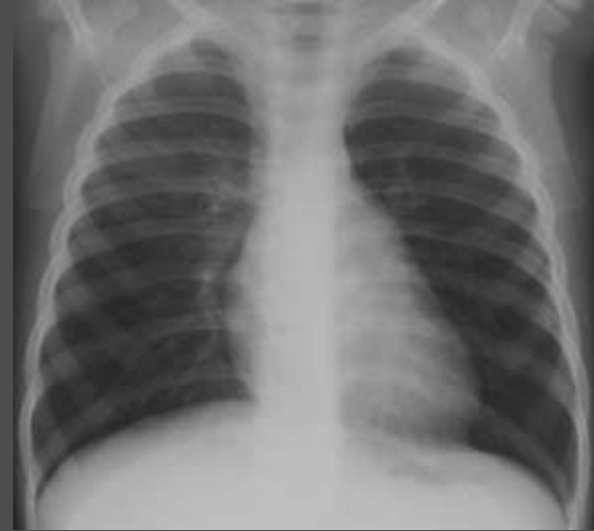Sortie le 13/01 sous amoxicilline pendant 1 mois.

À 6 semaines



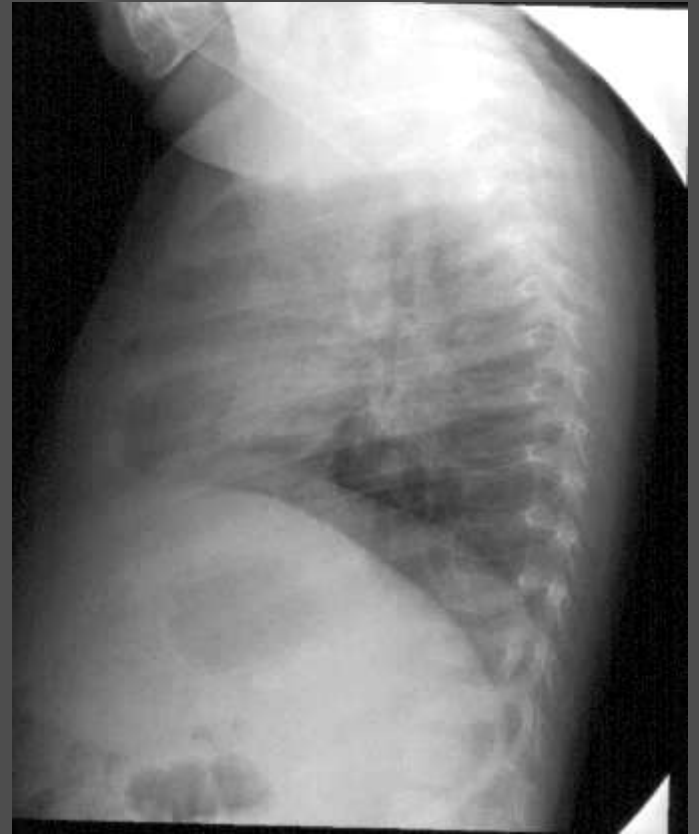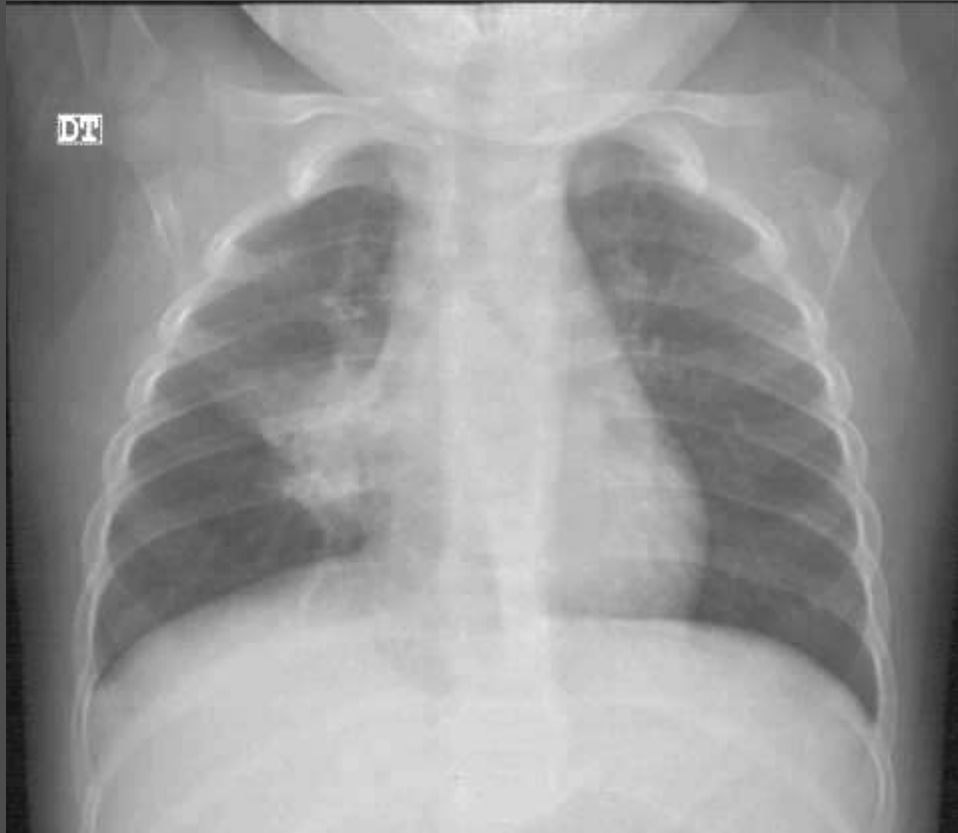À 3 mois

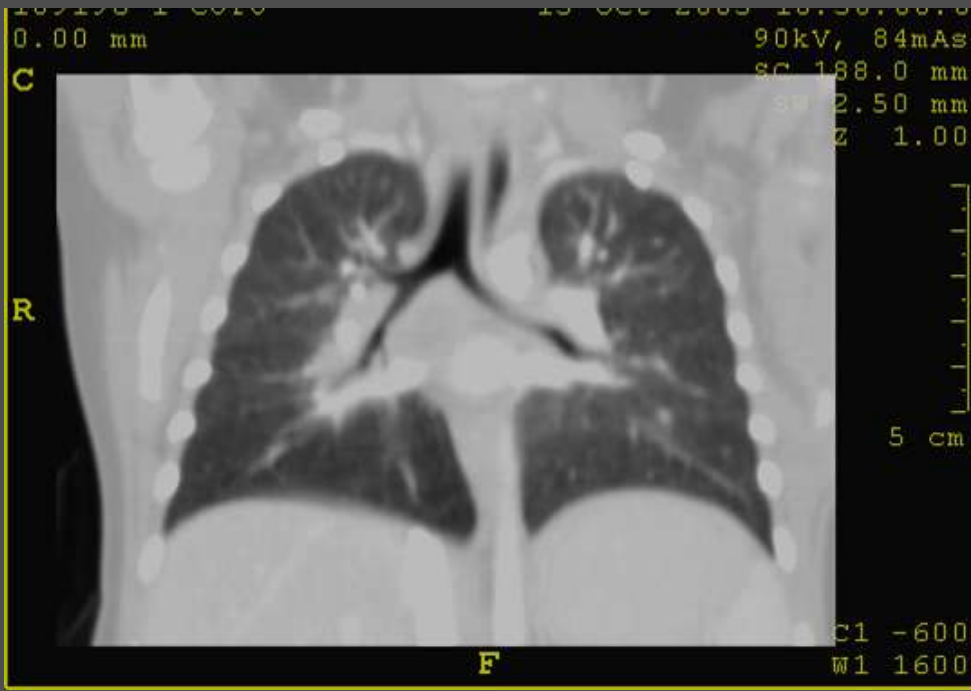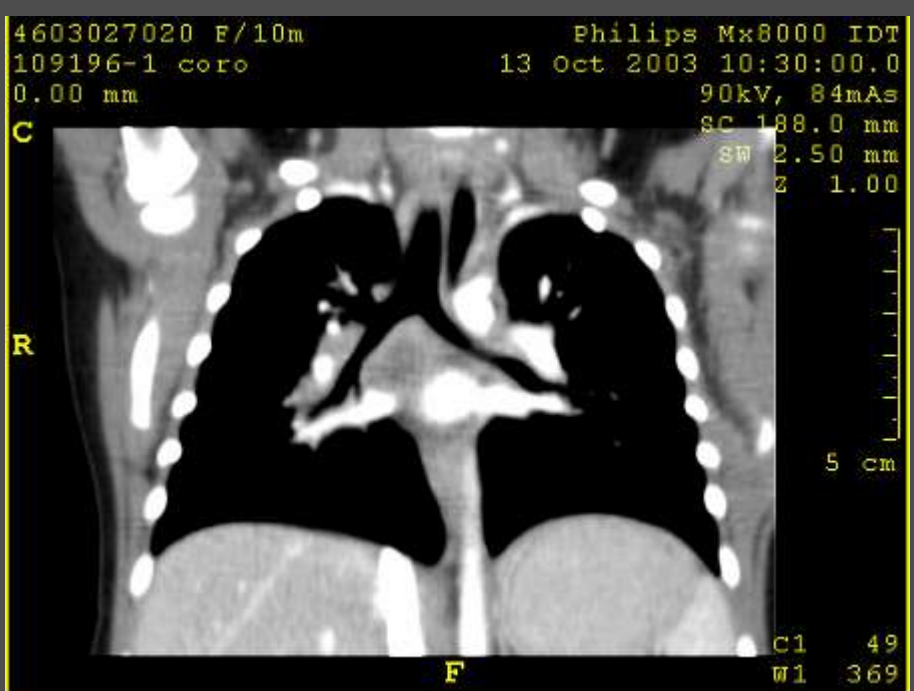
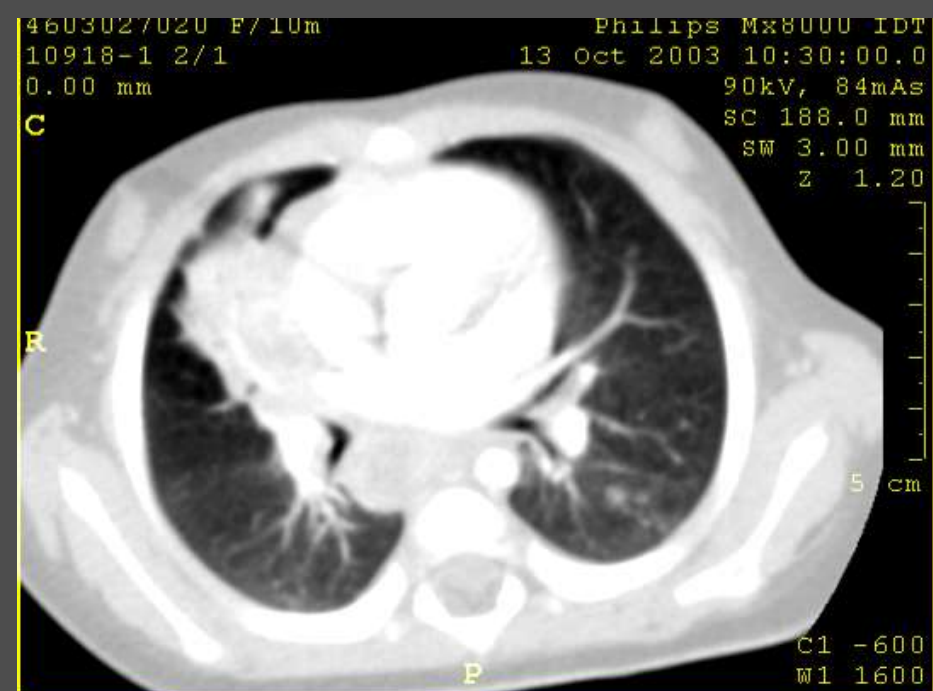
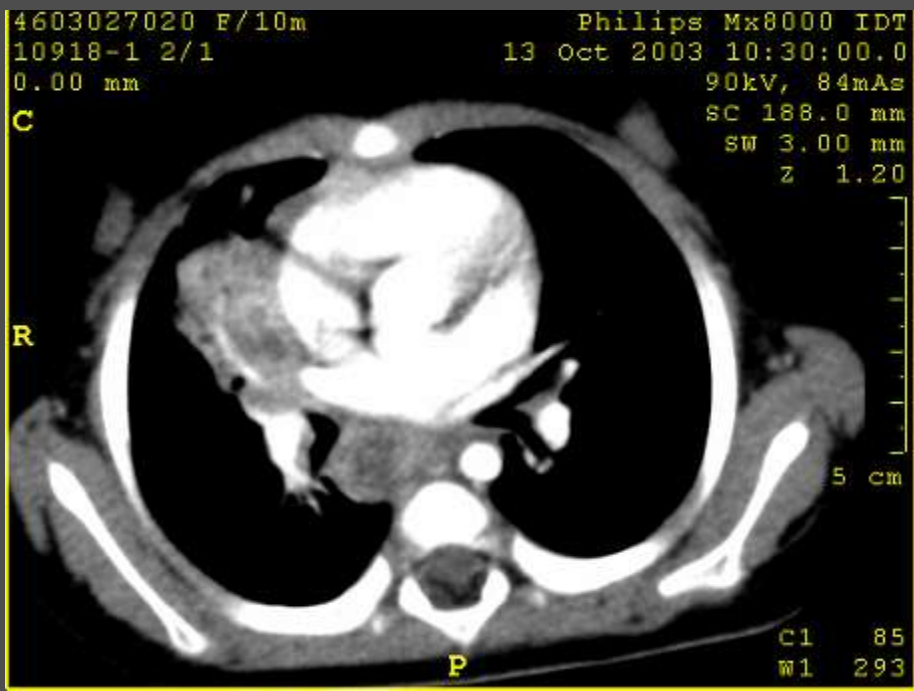


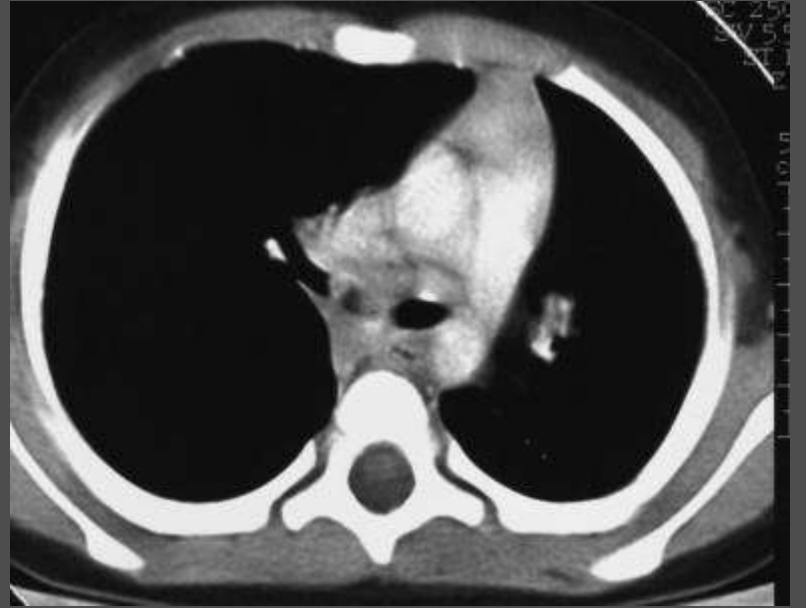
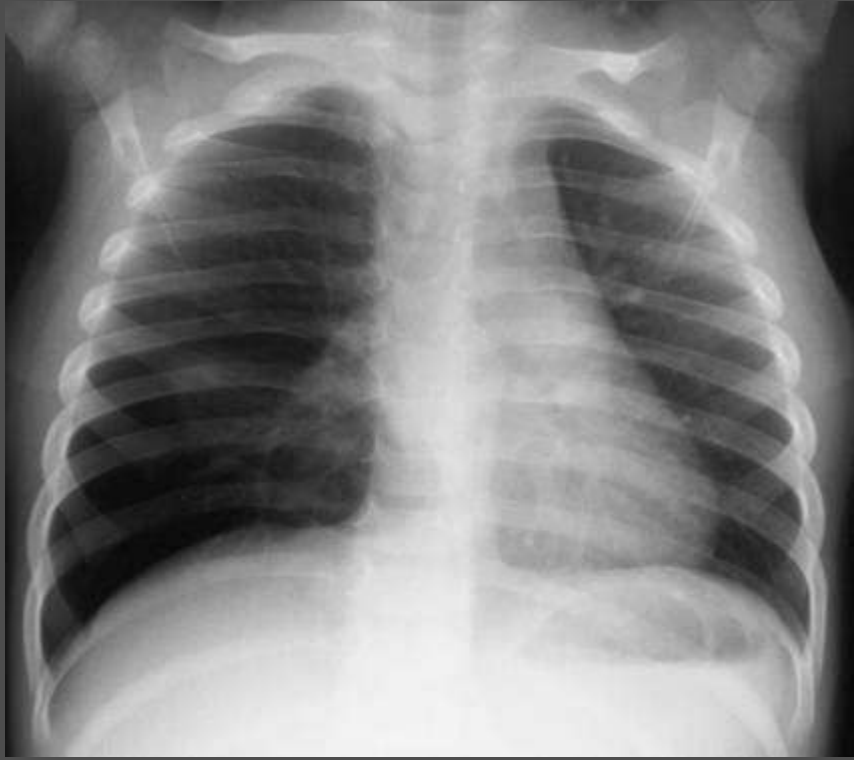TDM à 6 mois

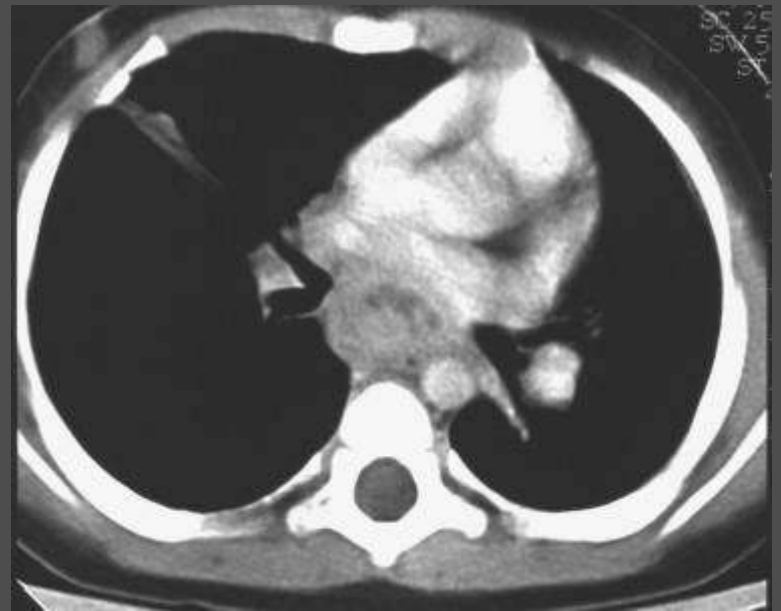
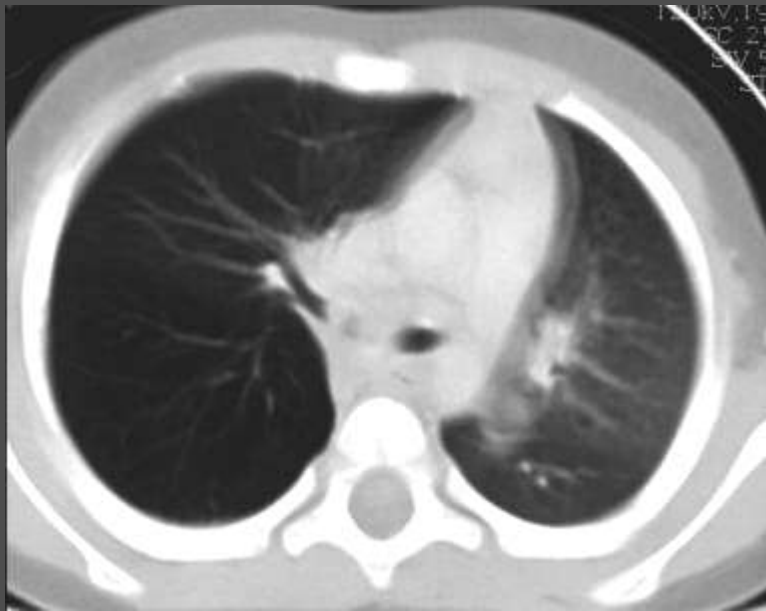**TUBERCULOSE INFECTION**

**TUBERCULOSE MALADIE**









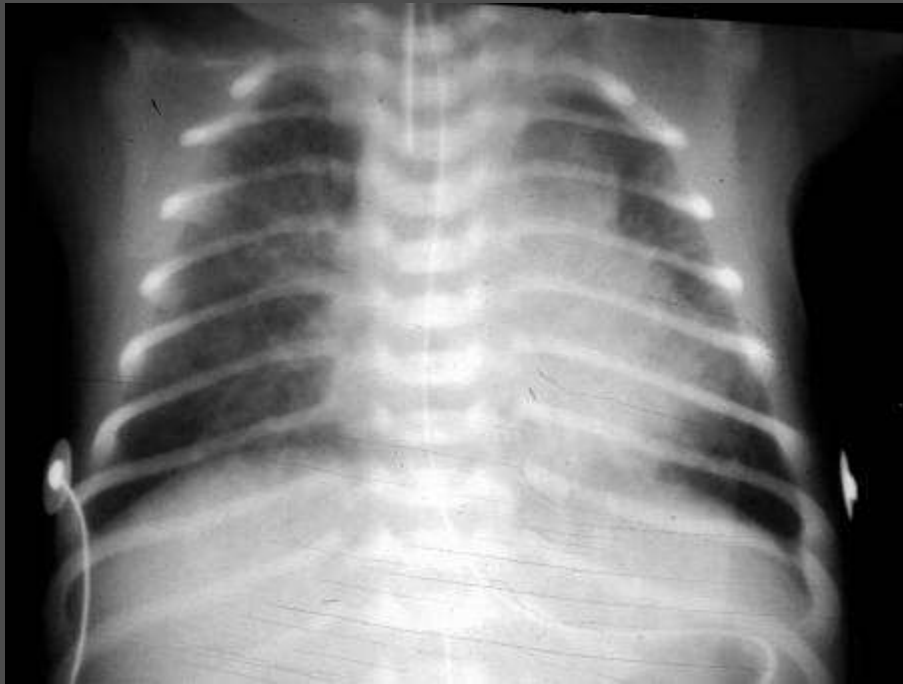
# PNEUMONIE NÉONATALE

- Listéria
- Streptocoque B
- Escherischia Coli
- Staphylocoque doré

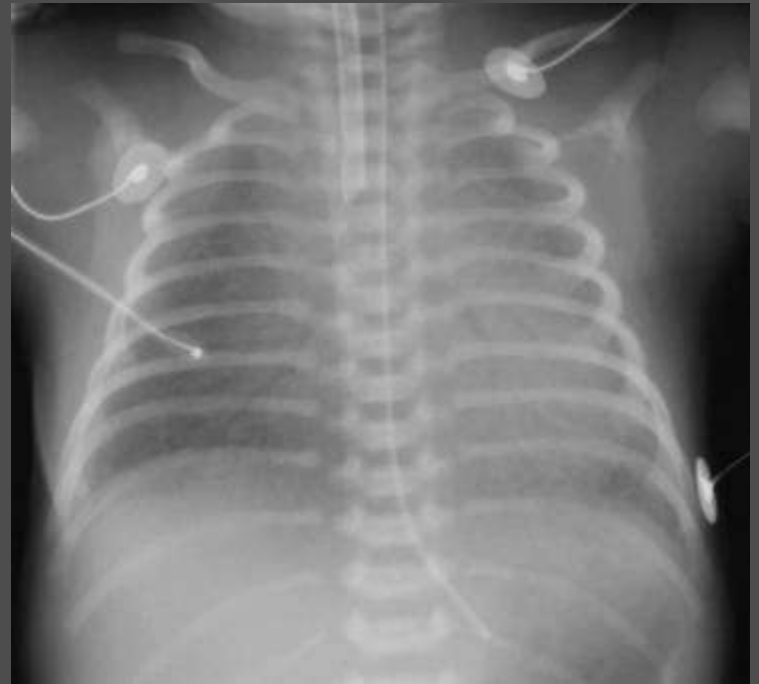

# PNEUMONIE NÉONATALE

- Rarement systématisée
- Opacités péri-hilaires hilifuges
- Opacités nodulaires ou réticulonodulaires
- Répartition hétérogène



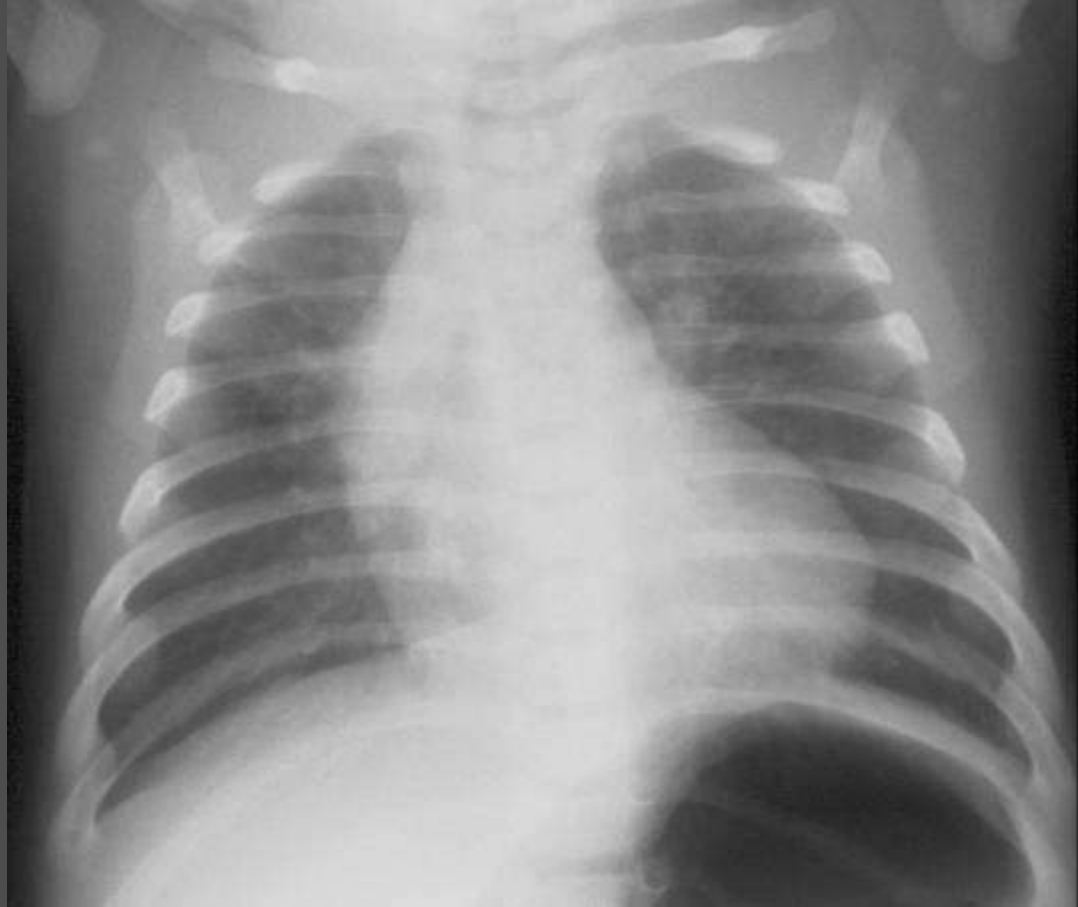Infection materno-foetale

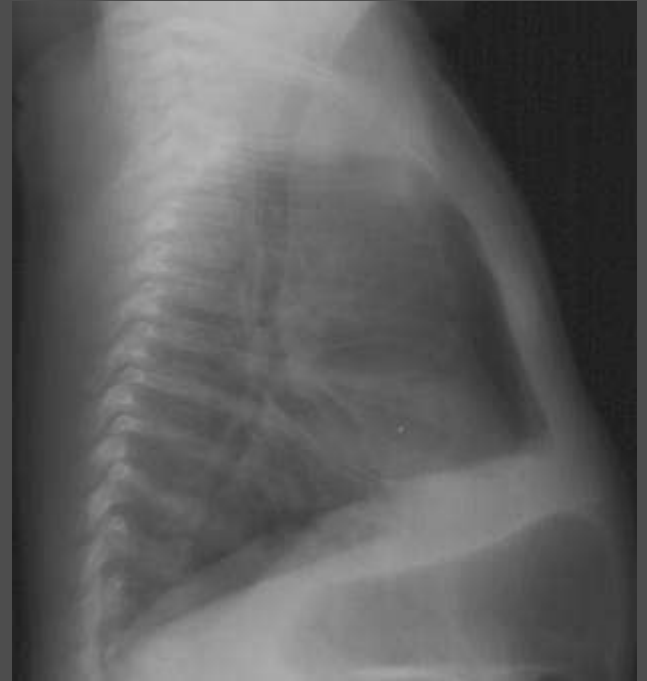
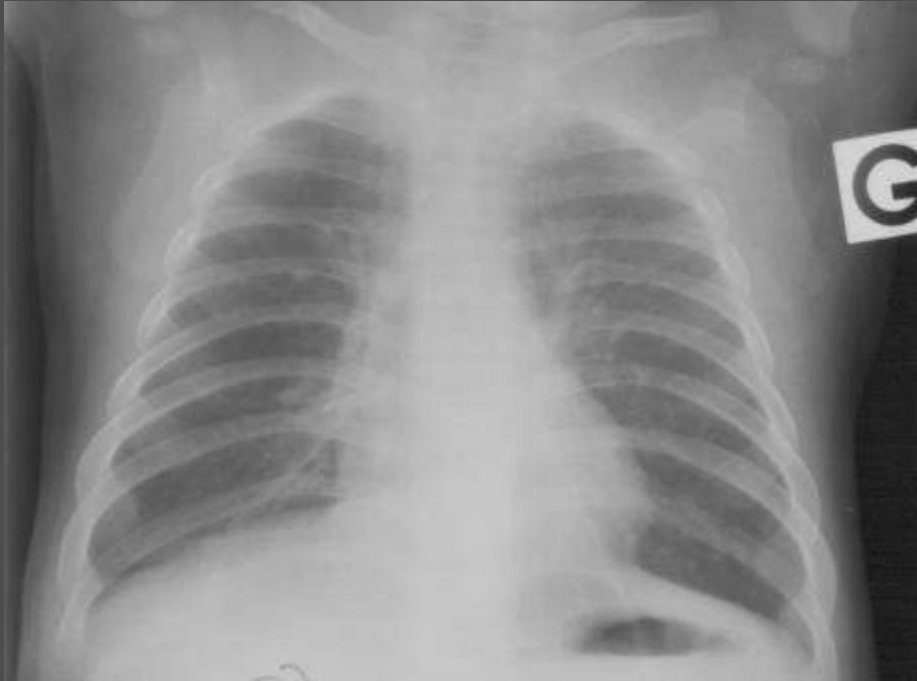
Membrane hyaline

# BRONCHIOLITE

- Deux premières années de vie
- Tachypnée, sifflement, fièvre
- Distension thoracique, opacités alvéolaires, atélectasies sous-segmentaires
- Virus syncitial





# DYSPNÉE AIGUË – PÉRIODE NÉONATALE

- Médicale
- Chirurgicale

Regarder le médiastin

# DYSPNÉE AIGUË – PÉRIODE NÉONATALE

- Membrane hyaline
- Retard de résorption
- Inhalation méconiale
- Pneumonie
- Hernie diaphragmatique
- Fistule trachéobronchique
- Pneumothorax, pneumomédiastin
- Malformations pulmonaires

# MALADIE DES MEMBRANES HYALINES

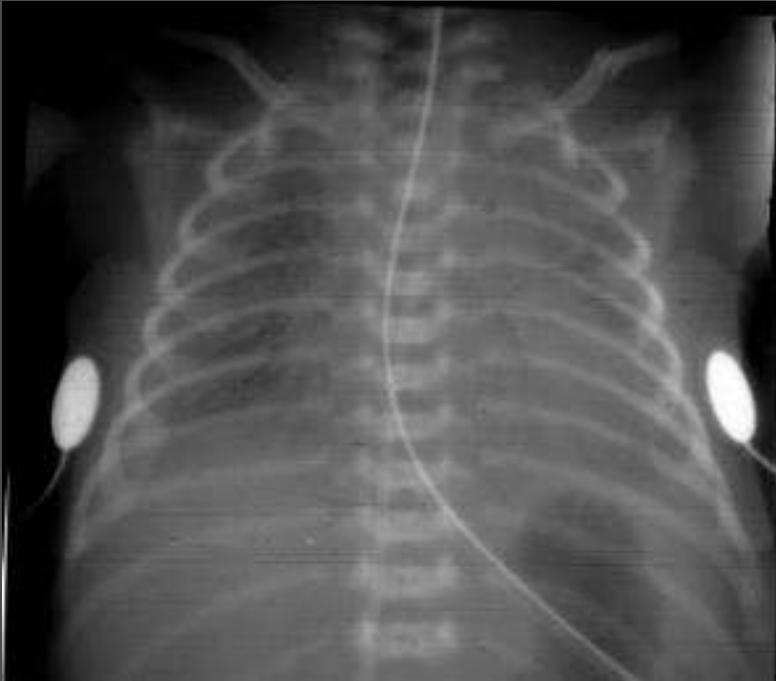
- Prématurité
- Manque de surfactant
- Détresse respiratoire dans les premières heures



# **MALADIES DES MEMBRANES HYALINES**

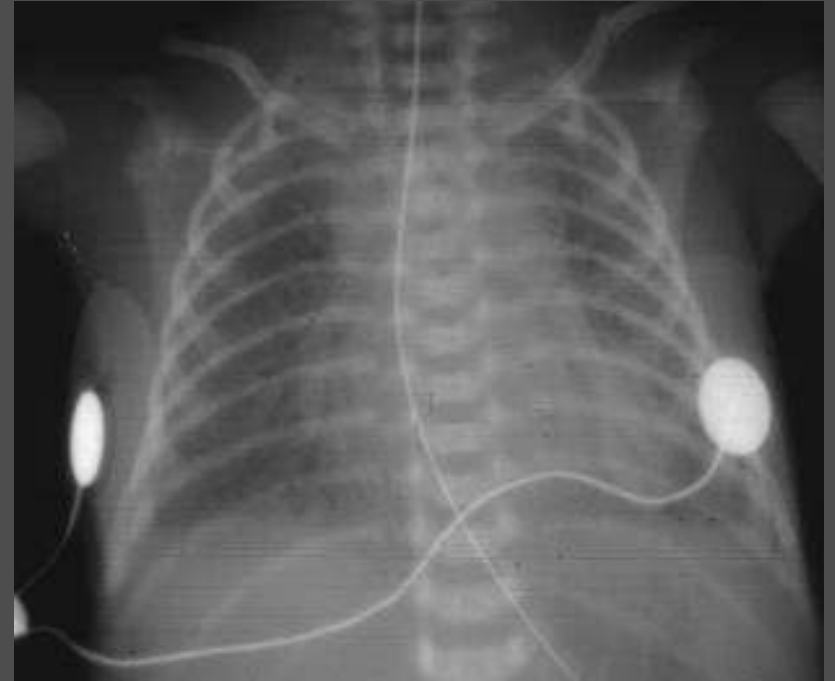
- Petit volume pulmonaire
- Granité pulmonaire
- Bronchogramme aérien

# MALADIE DES MEMBRANES HYALINES



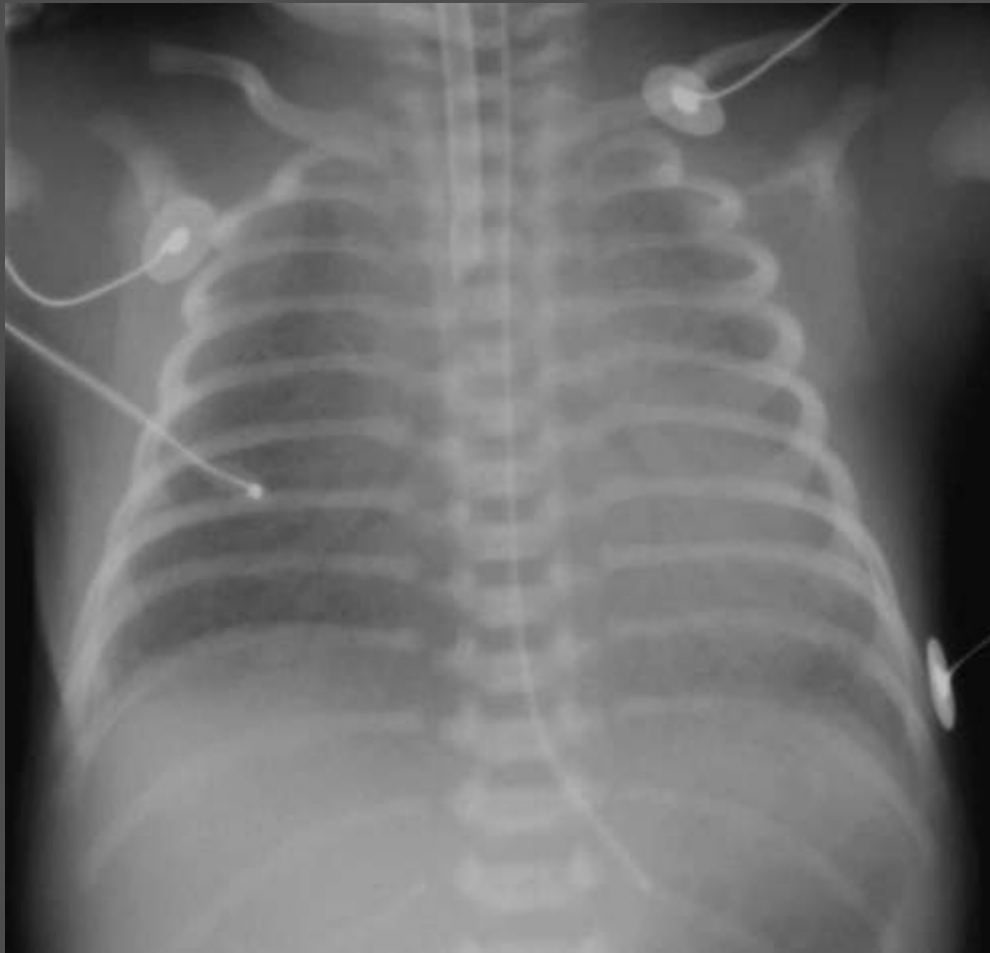Avant

**Intubation**

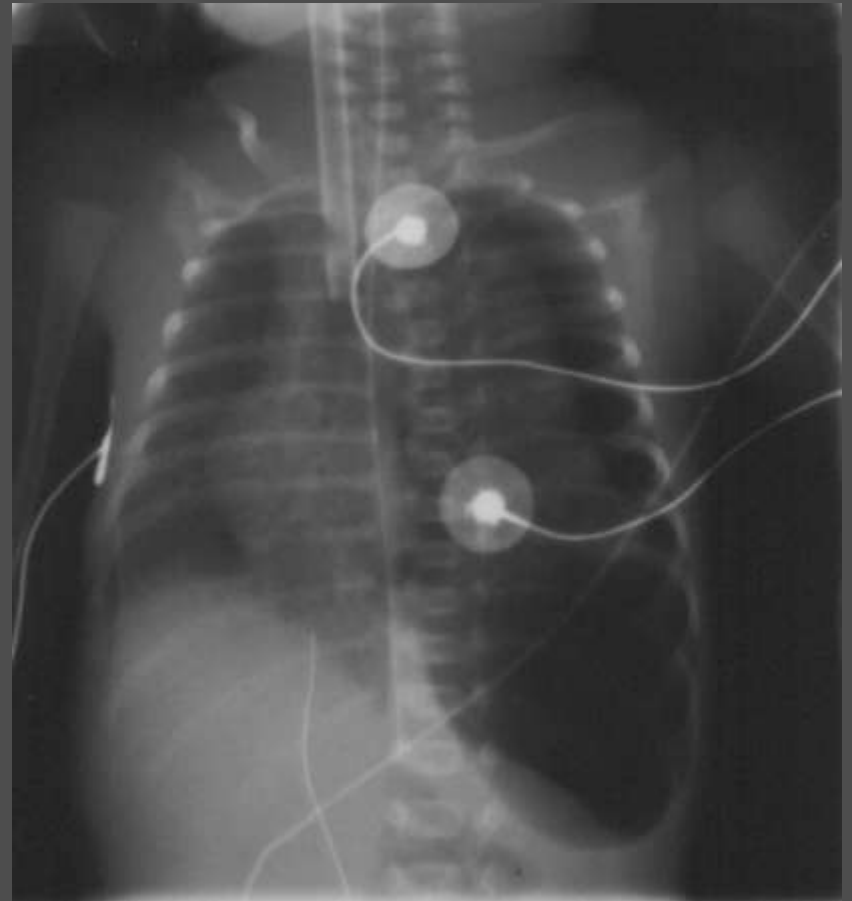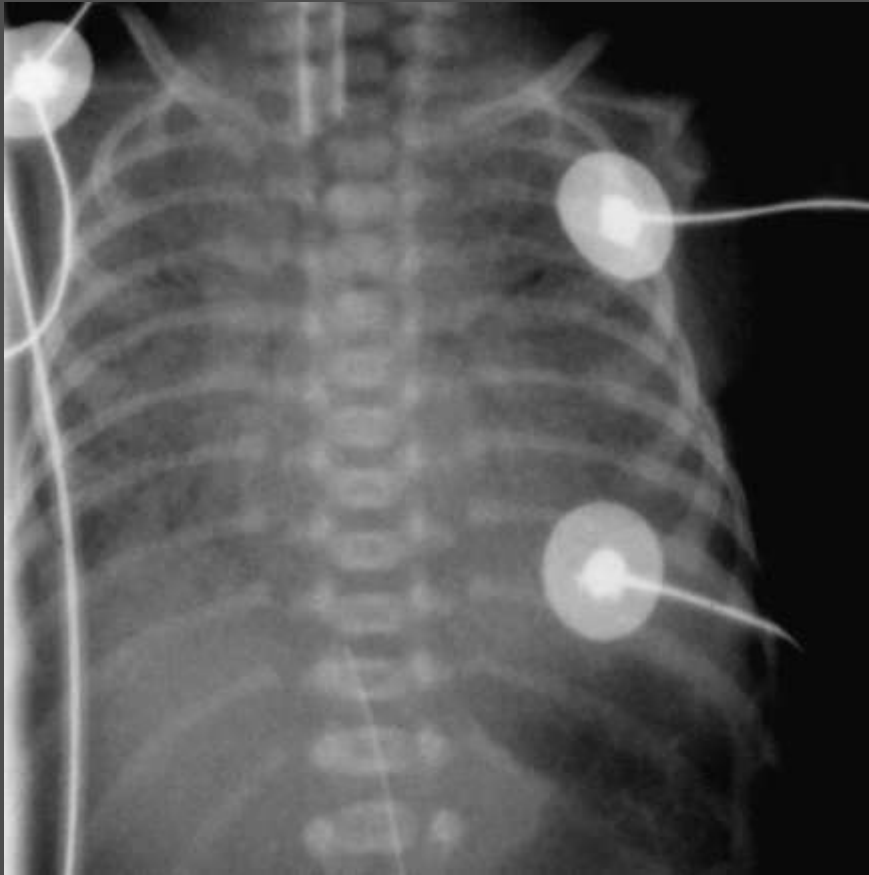


Après

# MALADIE DES MEMBRANES HYALINES



# MALADIE DES MEMBRANES HYALINES

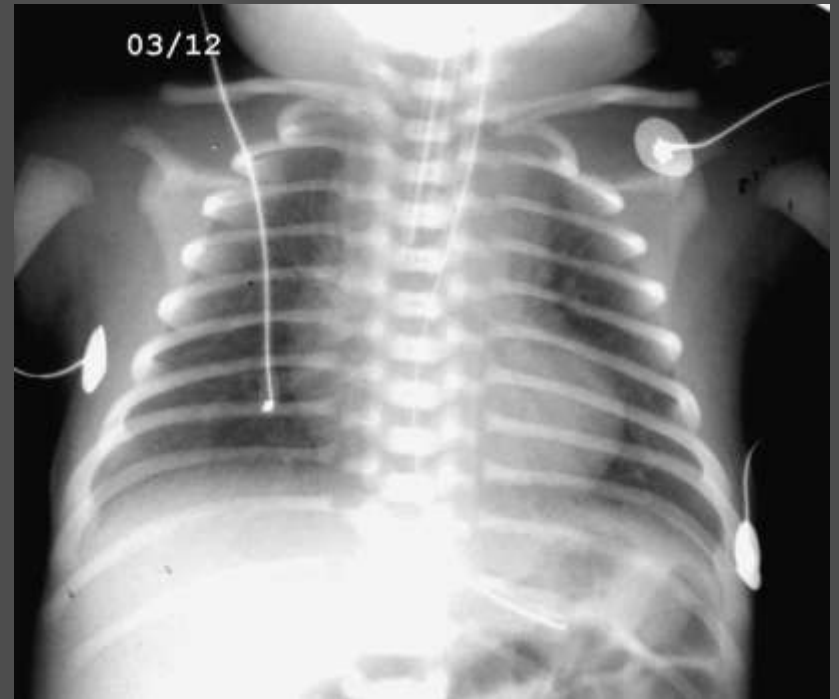
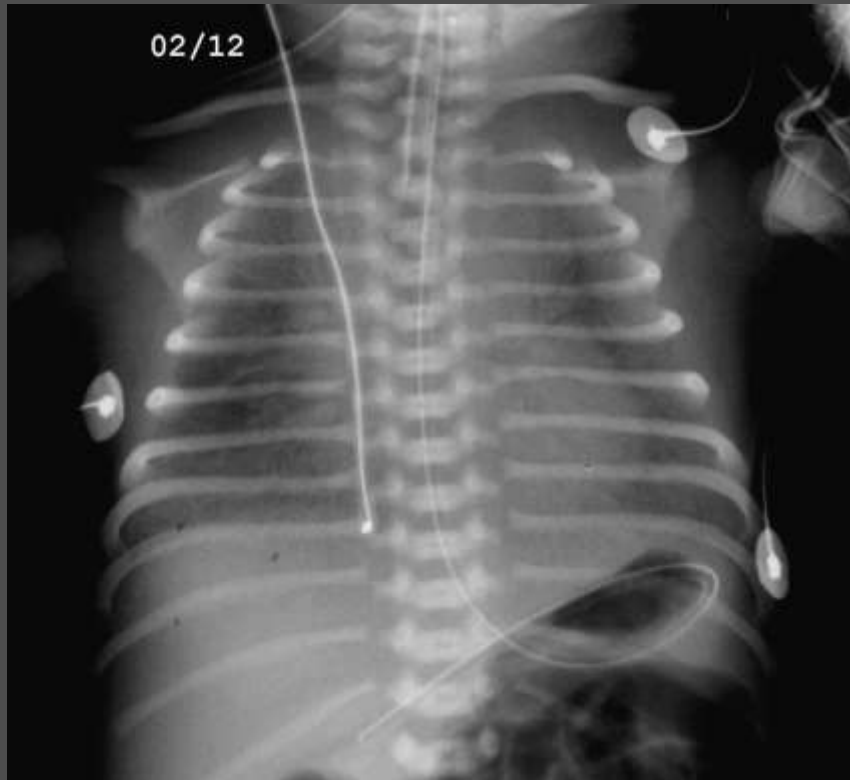


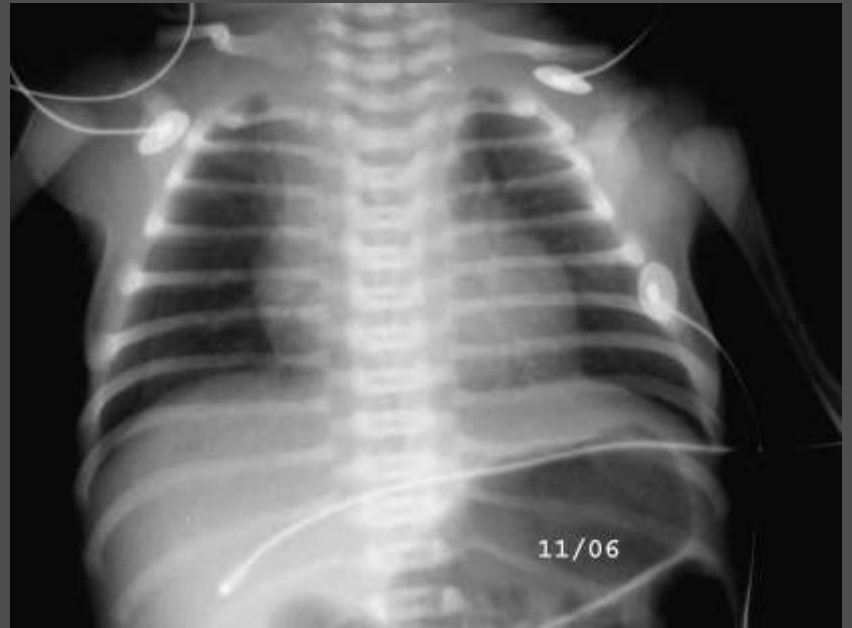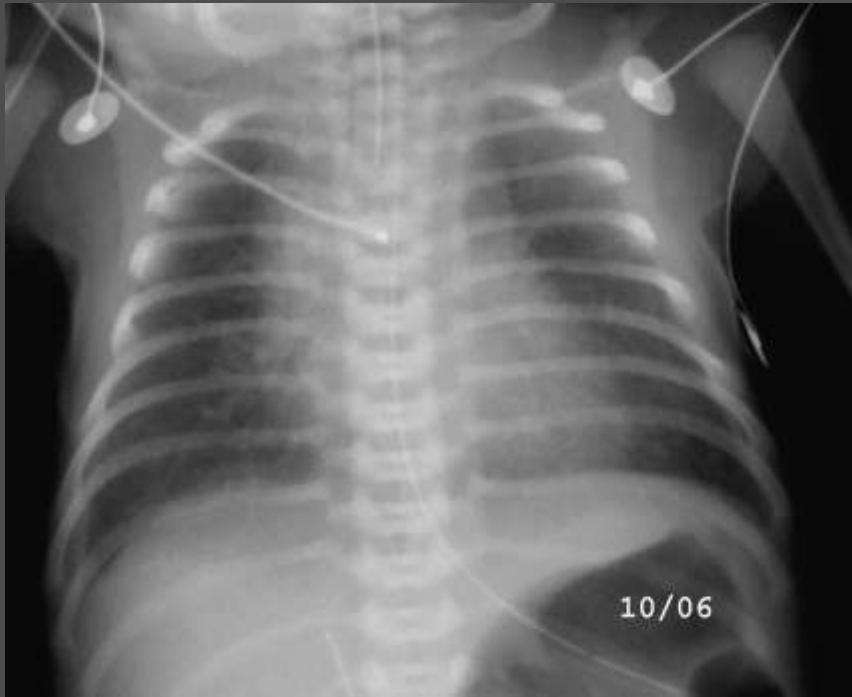
# RETARD DE RÉSORPTION

- Césarienne
- Prématurité
- Prémédication maternelle
- Tachypnée apparaissant dans les 6 premières heures et se majorant dans les 6 heures suivantes

# RETARD DE RÉSORPTION

- Opacités péri-hilaires hilifuges
- Distension pulmonaire
- Epanchement pleural
- Amélioration rapide







# INHALATION MÉCONIALE

- Enfant post-terme
- Souffrance fœtale
- Obstruction des voies aériennes de petit et moyen calibres
  
- Association de zones de distension et d'atélectasie
- Epanchement pleural
- Pneumothorax, pneumomédiastin

# INHALATION MÉCONIALE

